


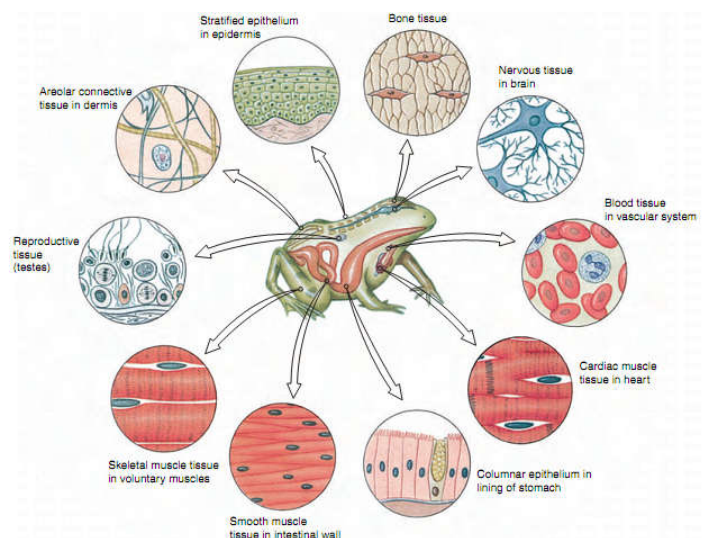
 **ĐẠI HỌC NÔNG LÂM TP. HỒ CHÍ MINH**
SỰ TỔ CHỨC CƠ THỂ ĐỘNG VẬT



TS. NGUYỄN HỮU TRÍ



 **Chương 2**
Sự tổ chức cơ thể động vật



Stratified epithelium in epidermis

Bone tissue

Nervous tissue in brain

Blood tissue in vascular system

Cardiac muscle tissue in heart

Columnar epithelium in lining of stomach

Smooth muscle tissue in intestinal wall

Skeletal muscle tissue in voluntary muscles


Reproductive tissue (testes)

Arcular connective tissue in dermis

19/09/2017 4:52 CH

2

Nguyễn Hữu Trí





Chương 2. SỰ TỔ CHỨC CƠ THỂ

I. CÁC LOẠI MÔ ĐỘNG VẬT

- 1. Biểu mô
- 2. Mô liên kết
- 3. Mô cơ
- 4. Mô thần kinh

II. CÁC CƠ QUAN VÀ HỆ CƠ QUAN Ở ĐỘNG VẬT

19/09/2017 4:52 CH

3

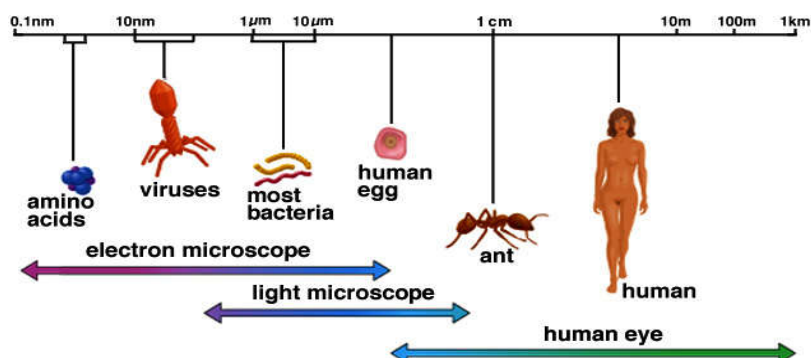
Nguyễn Hữu Trí



Dẫn nhập

Copyright © The McGraw-Hill Companies, Inc. Permission required for reproduction or display.

Size of living things



19/09/2017 4:52 CH

4

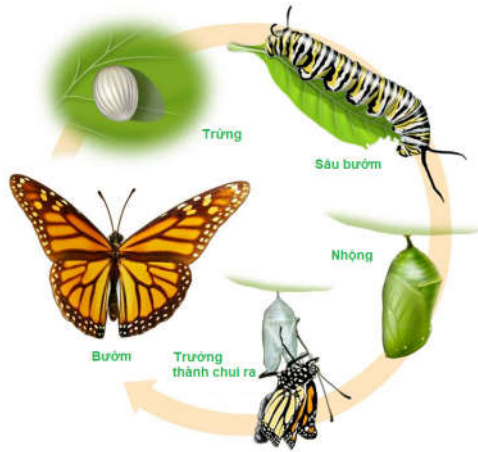
Nguyễn Hữu Trí





Sự sống là gì?

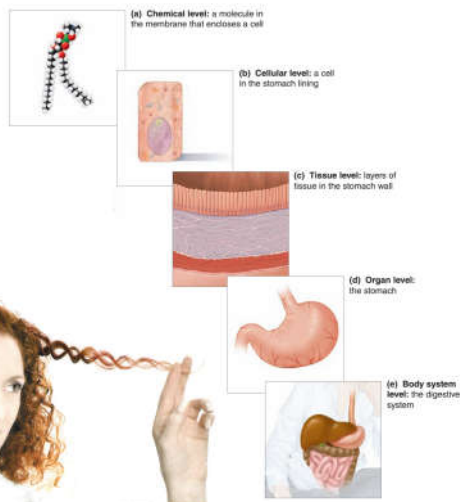
Tế bào là đơn vị cơ bản của sự sống. Tất cả các sinh vật sống đều được cấu tạo bởi tế bào. Chỉ tế bào sống mới có thể sinh sản và tạo ra tế bào mới.



19/09/2017 4:52 CH

5

Nguyễn Hữu Trí



19/09/2017 4:52 CH

6

Nguyễn Hữu Trí



Raven/Berg, Environment, 3/e
Figure 4.1

Atoms
Molecule
Cell
Tissue
Organ
Population
Community
Ecosystem
Biosphere

Body system
Organism

Extracellular fluid
Carbohydrate
Proteins
Cholesterol
Lipid bilayer
Cytoplasm
Protein channel
Phospholipids

Cell size
small cell—more surface area per volume
large cell—less surface area per volume

Harcourt, Inc.

19/09/2017 4:52 CH

7

Nguyễn Hữu Trí

Ti thể
Trung thể
Lysosome
Vi ống
Túi
Phức hợp Golgi

Peroxisome
Ribosome tự do
Lỗ nhân
Nhân
Mạng lưới nội chất nhám RER
Ribosome
Mạng lưới nội chất trơn SER
Vi sợi
Màng tế bào
Tế bào chất

Mạng lưới nội chất

19/09/2017 4:52 CH

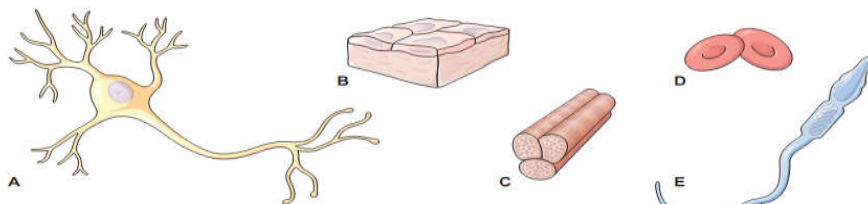
8

Nguyễn Hữu Trí



Sự đa dạng của tế bào

Tế bào trong các cơ quan khác nhau của cơ thể có sự khác nhau về hình dạng, kích thước và chức năng: hồng cầu hình cầu; tế bào thần kinh có nhiều nhánh; tế bào biểu bì hình khối, dẹt...



Tuy hình dạng, kích thước và chức năng của các tế bào ở các cơ quan khác nhau cũng khác nhau, song các tế bào đều có những thành phần cơ bản: màng tế bào, tế bào chất, nhân tế bào.

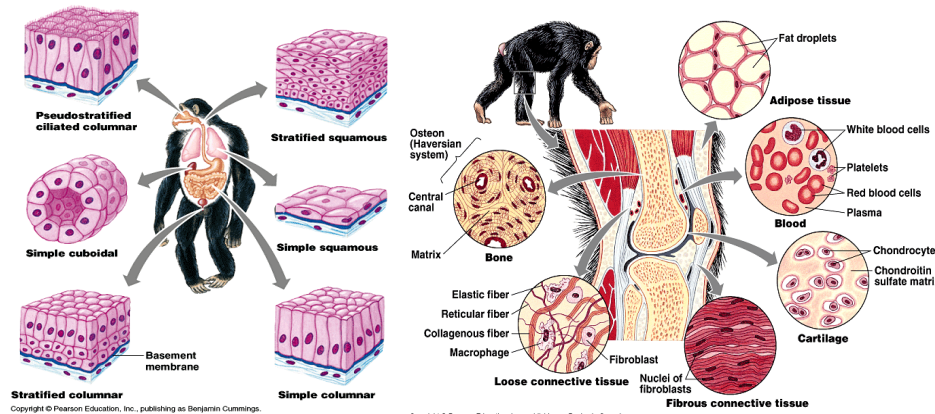
19/09/2017 4:52 CH

9

Nguyễn Hữu Trí



Mô động vật



Mô là một tập hợp yếu tố có cấu trúc tế bào đã được chuyên hoá và các yếu tố không có cấu trúc tế bào để thực hiện các chức năng nhất định.

19/09/2017 4:52 CH

10

Nguyễn Hữu Trí





Mô động vật (Tissues)

😊 Mô là nguyên liệu để xây dựng nên các cơ quan của cơ thể đa bào.

😊 Có 4 loại mô

- Biểu mô (Epithelial)
- Mô liên kết (Connective)
- Mô cơ (Muscle)
- Mô thần kinh (Nerve)

19/09/2017 4:52 CH

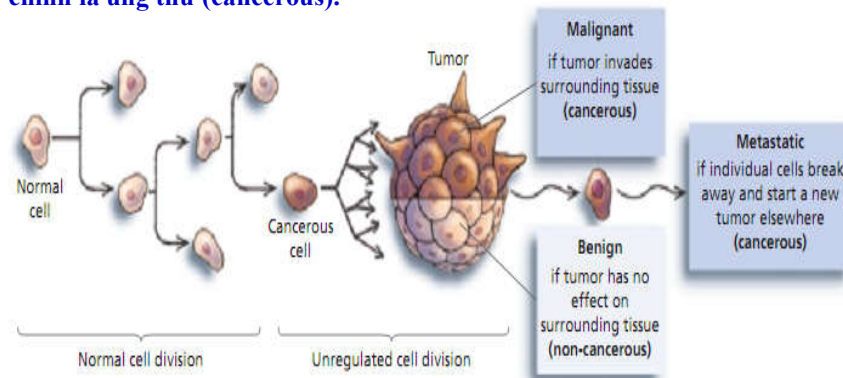
11

Nguyễn Hữu Trí



Ung thư là gì?

Khối u (tumor) gồm một cụm tế bào không có chức năng. Khối u có thể là lành tính (benign), hoặc xâm lấn sang các mô bao quanh và trở thành ác tính (malignant). Các tế bào khối u có thể di cư, hoặc di căn (metastatic), đến các vị trí khác trong cơ thể. Khối u ác tính và di căn chính là ung thư (cancerous).



19/09/2017 4:52 CH

12

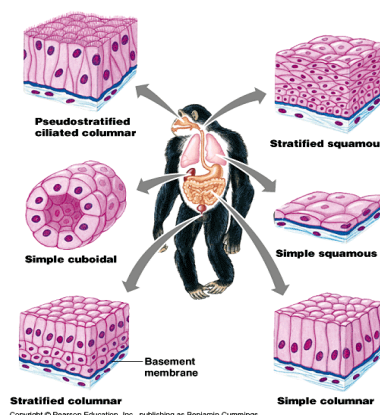
Nguyễn Hữu Trí





I. Biểu mô

Biểu mô là loại mô xếp thành lớp dày bao phủ mặt ngoài hay mặt trong của các cơ quan, ngoài ra biểu mô còn tạo thành các tuyến nội tiết hay ngoại tiết. Về mặt cấu tạo, biểu mô do một hay nhiều lớp tế bào xếp khít nhau tạo thành, tế bào là thành phần cấu tạo chủ yếu, còn chất gian bào thì không đáng kể.



Biểu Mô (Epithelial Tissue) Đặc điểm cấu tạo

1. Tế bào thường phân cực, có cực ngọn và cực gốc, liên kết chặt chẽ với nhau, khe gian bào hẹp.
2. Mặt dưới của biểu mô thường dựa vào màng nền là màng được biệt hóa từ mô liên kết kề cận.
3. Không có mạch máu đi vào (trừ mệ lộ ở màng tai trong), không có dây thần kinh đi vào (trừ niêm mạc khứu giác). Chất dinh dưỡng được thấm qua màng nền để nuôi biểu mô.
4. Có khả năng tái sinh mạnh nhờ phân bào nhanh để hàn gắn vết thương (biểu bì da, biểu mô dạ con)
5. Bề mặt biểu mô bài xuất hoặc hấp thụ thường được biệt hóa cao (lông rung- vi nhung)
6. Tế bào biểu mô phủ được chuyển hóa để trở thành tế bào que, tế bào nón, thủy tinh thể ở mắt – tế bào có lông rung ở tai trong – sừng – móng – tóc – răng – sắc bào.





Phân loại biểu mô theo cấu tạo

Dựa vào hình dạng của lớp tế bào trên cùng

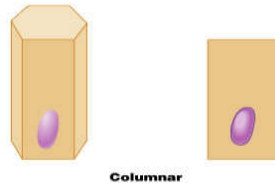
😊 Biểu mô dẹt (Squamous)



😊 Biểu mô khối (Cuboidal)



😊 Biểu mô trụ (Columnar)



19/09/2017 4:52 CH

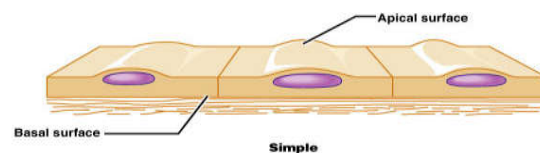
15

Nguyễn Hữu Trí

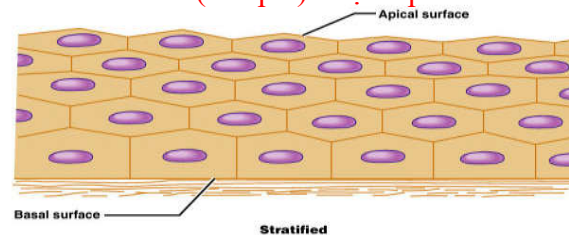


Phân loại biểu mô theo cấu tạo

Dựa vào số lượng lớp tế bào



Biểu mô đơn (Simple): một lớp tế bào



Biểu mô tầng (Stratified): Có hơn một lớp tế bào

19/09/2017 4:52 CH

16

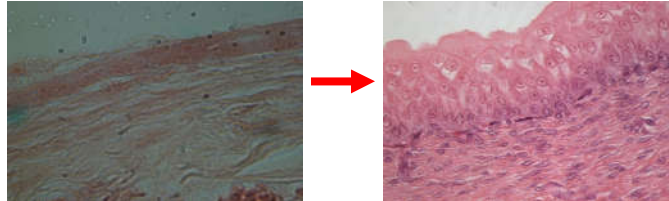
Nguyễn Hữu Trí



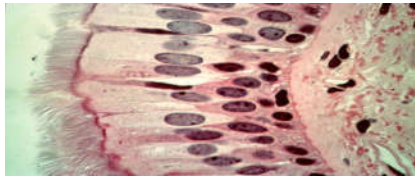


Phân loại biểu mô theo cấu tạo

Hai loại biểu mô khác



Biểu mô biến dạng (Transitional)



Biểu mô giả tầng (Pseudostratified)

19/09/2017 4:52 CH

17

Nguyễn Hữu Trí



Chức năng của biểu mô

1. **Bảo vệ:** Biểu mô có chức năng bảo vệ, chống các tác nhân vật lý, hóa học và chống nhiễm khuẩn.
2. **Hấp thụ:** Biểu mô phủ lót mặt trong ruột và các ống thận có khả năng hấp thụ.
3. **Chế tiết:** Biểu mô của các tuyến nội tiết và ngoại tiết có khả năng chế tiết một số chất giúp cho quá trình trao đổi chất – tăng trưởng, sinh sản.
4. **Ở một số nơi, biểu mô được biệt hóa cao độ để thu nhận các kích thích (các tế bào biểu mô cảm giác của chồi vị giác trên mặt lưỡi; tế bào thính giác của cơ quan Corti ở tai trong)**

19/09/2017 4:52 CH

18

Nguyễn Hữu Trí





Phân loại biểu mô theo chức năng

- ☺ Dựa vào chức năng biểu mô được chia thành hai loại là biểu mô phủ và biểu mô tuyến
- ☺ Biểu mô phủ: là những tế bào phủ mặt ngoài hay lót mặt trong của cơ quan rỗng, lót mặt thành, mặt tạng của cơ thể.
- ☺ Biểu mô tuyến là những nhóm tế bào được chuyển hóa cao để thích nghi với chức năng chế tiết và bài xuất.

19/09/2017 4:52 CH

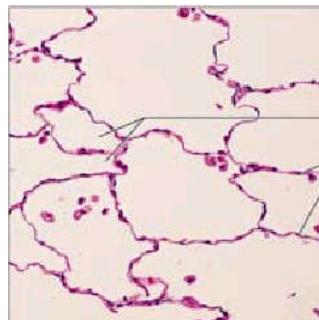
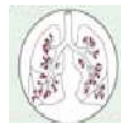
19

Nguyễn Hữu Trí



Biểu mô dẹt đơn (Simple Squamous Epithelium)

Chỉ gồm một lớp tế bào dẹt (như gạch men hoa lát nhà). Biểu bì phủ trên da ếch, biểu mô tạo thành nang Bowman của thận.



Phế nang
Nhân tế bào

Thành của phế nang được tạo bởi biểu mô dẹt đơn (x400)

19/09/2017 4:52 CH

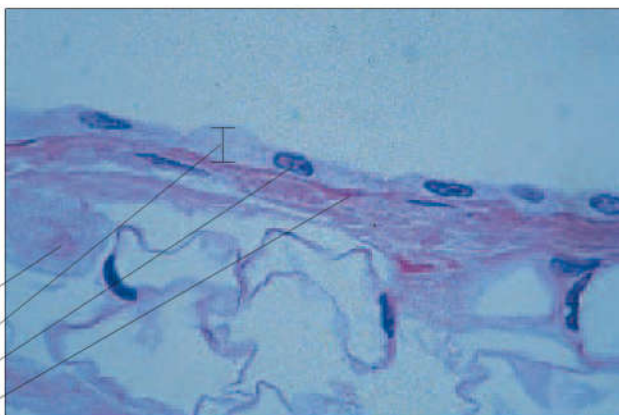
20

Nguyễn Hữu Trí





Biểu mô dẹt đơn (Simple Squamous Epithelium)



Đại thực bào cố định
Biểu mô dẹt đơn
Nhân
Màng nền

Mạc nối dạ dày ở người (x250): một lớp tế bào dẹt đơn bao phủ bề mặt.

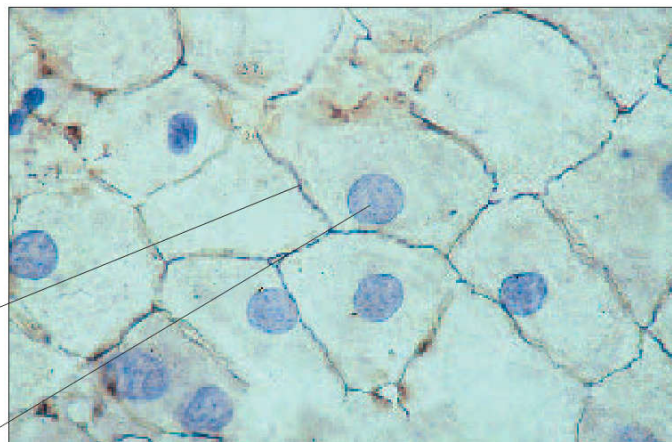
19/09/2017 4:52 CH

21

Nguyễn Hữu Trí



Biểu mô dẹt đơn (Simple Squamous Epithelium)



Màng tế bào
Nhân

Trung biểu mô ở người (x250): một lớp tế bào dẹt đơn nhìn từ trên xuống.

19/09/2017 4:52 CH

22

Nguyễn Hữu Trí





Biểu mô dẹt đơn (Simple Squamous Epithelium)

😊 Chức năng

1. Khuếch tán

- Các phế bào ở trong phổi cho phép sự khuếch tán trao đổi O_2 và CO_2

2. Lọc

- Các mao mạch cho phép các dịch lỏng và các chất dinh dưỡng thấm qua nhưng các tế bào máu và protein bị giữ lại trong nó.



19/09/2017 4:52 CH

23

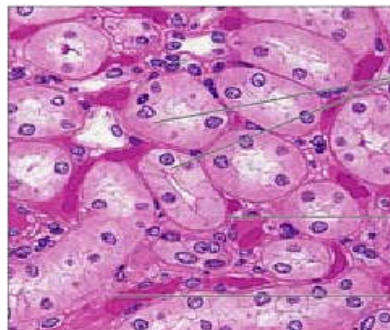
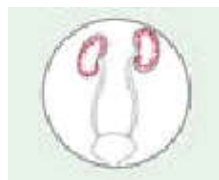Nguyễn Hữu Trí



Biểu mô vuông đơn (Simple Cuboidal Epithelium)

😊 Một lớp tế bào hình khối, các cạnh có kích thước đồng đều, nhân hình cầu nằm ở trung tâm tế bào.

😊 Biểu mô tạo thành ống góp của thận



Tế bào biểu mô khối đơn

Màng nền

Mô liên kết

Biểu mô khối đơn ở trong ống thận (x 400)

19/09/2017 4:52 CH

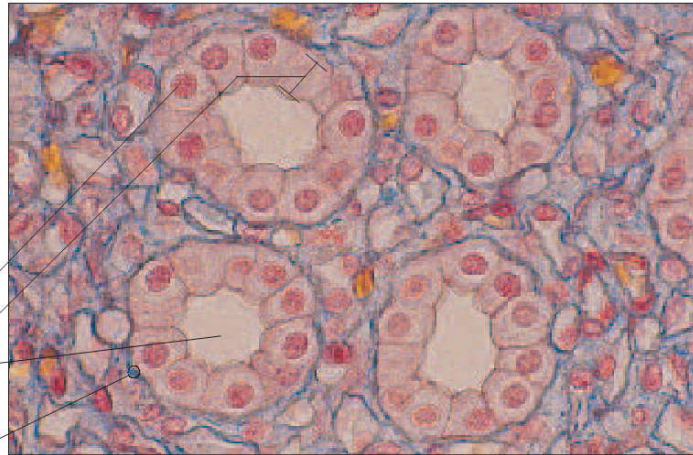
24

Nguyễn Hữu Trí





Biểu mô vuông đơn (Simple Cuboidal Epithelium)



Tế bào khối
Biểu mô vuông đơn
Lòng ống
Màng nền

Mặt cắt ngang ống thận người (x250): một lớp tế bào vuông đơn tạo nên ống thận.

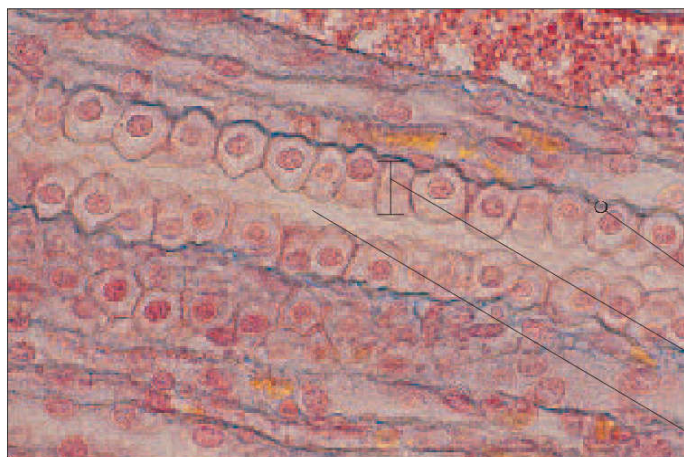
19/09/2017 4:52 CH

25

Nguyễn Hữu Trí



Biểu mô vuông đơn (Simple Cuboidal Epithelium)



Màng nền

Biểu mô vuông đơn

Lòng ống

Mặt cắt dọc ống thận người (x250): một lớp tế bào vuông đơn tạo nên ống thận.

19/09/2017 4:52 CH

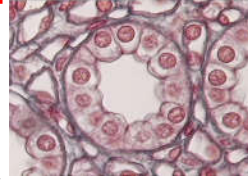
26

Nguyễn Hữu Trí





Biểu mô vuông đơn (Simple Cuboidal Epithelium)



😊 Chức năng:

1. Chế tiết

- Các tuyến nội tiết như tuyến giáp trạng (thyroid) là tuyến nội tiết dạng nang được tạo thành bởi tế bào biểu mô đơn khối và chế tiết ra hormon.

2. Hấp thu

- Trong thận, ống góp của thận được tạo thành từ biểu mô khối đơn và tái hấp thu nước và các chất dinh dưỡng khác từ dịch lọc.

19/09/2017 4:52 CH

27

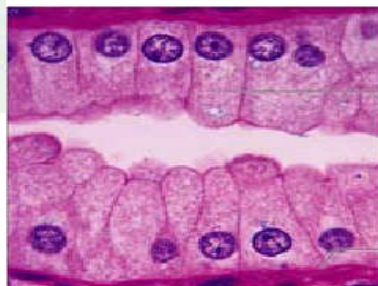
Nguyễn Hữu Trí



Biểu mô trụ đơn (Simple Columnar Epithelium)

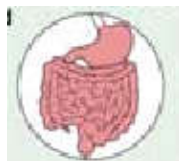
😊 Gồm một lớp tế bào hình trụ có nhân hình bầu dục và nằm hướng về phía màng đáy.

😊 Tế bào dạng chén thường được tìm thấy trong lớp này



Tế bào biểu mô trụ đơn

Màng nền




Biểu mô trụ đơn ở trong niêm mạc dạ dày (x 1300)

19/09/2017 4:52 CH

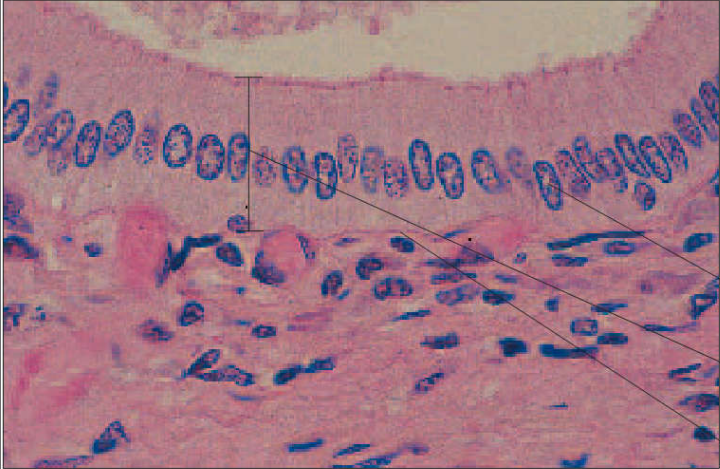
28

Nguyễn Hữu Trí





Biểu mô trụ đơn (Simple Columnar Epithelium)



Nhân


Biểu mô trụ đơn

Màng nền

Ống dẫn tuyến tụy tạng người (x250): Nhân tế bào xếp thành một hàng.

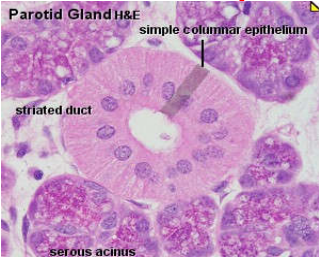
19/09/2017 4:52 CH

29

Nguyễn Hữu Trí 



Biểu mô trụ đơn (Simple Columnar Epithelium)




😊 Chức năng

1. Chế tiết
 - Ví dụ: Trong dạ dày, các tế bào biểu mô trụ đơn chế tiết ra các enzyme tiêu hóa
2. Hấp thụ
 - Ví dụ: Trong ruột non, các tế bào biểu mô trụ đơn hấp thụ các chất dinh dưỡng

19/09/2017 4:52 CH

30

Nguyễn Hữu Trí 



Biểu mô trụ giả tầng

(Pseudostratified Columnar Epithelium)

- 😊 Gồm một lớp tế bào khác nhau về chiều cao. Nhân của tế bào nằm ở những hàng khác nhau
- 😊 Mọi tế bào đều có mặt đáy bám vào một màng nền chung. Có thể có hoặc không có lông.



ct.



Lông

Dịch nhầy của tế bào dạng chén


Lớp biểu mô giả trụ tầng

Màng nền

Mô liên kết

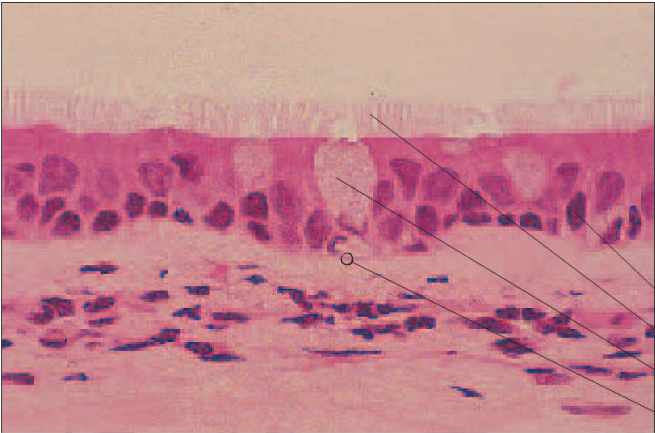
Biểu mô trụ giả tầng lót trong khí quản ở người (x 400)

19/09/2017 4:52 CH
31
Nguyễn Hữu Trí 



Biểu mô trụ giả tầng có lông

Pseudostratified Columnar Ciliated Epithelium (PCCE)




Nhân

Lông

Tế bào hình đài tiết nhầy

Màng nền

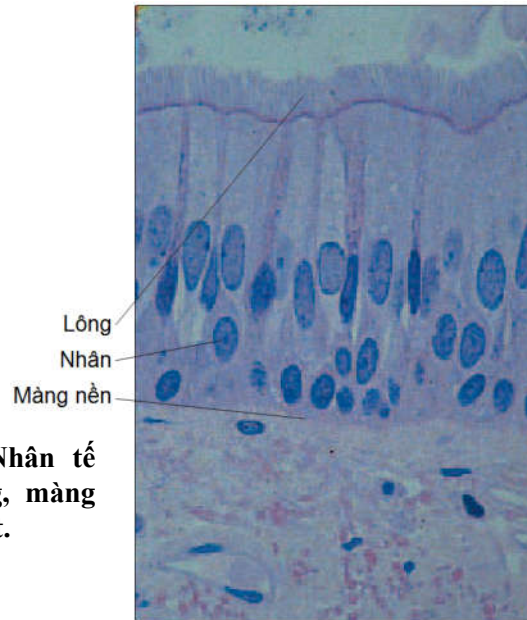
Khí quản khí (x100): Nhân tế bào xếp thành nhiều hàng, hình chụp cho thấy 3 tế bào hình đài, màng nền, phía dưới là mô liên kết.

19/09/2017 4:52 CH
32
Nguyễn Hữu Trí 



Biểu mô trụ giả tầng có lông Pseudostratified Columnar Ciliated Epithelium (PCCE)

Khí quản người (x250): Nhân tế bào xếp thành nhiều hàng, màng nền, phía dưới là mô liên kết.



19/09/2017 4:52 CH

33

Nguyễn Hữu Trí



Biểu mô trụ giả tầng có lông Pseudostratified Columnar Ciliated Epithelium (PCCE)

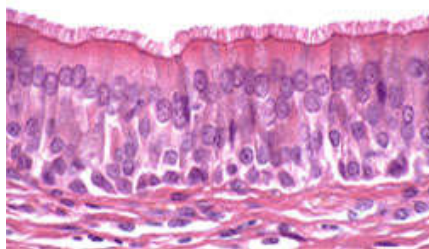
😊 Chức năng

1. Bảo vệ

- Ví dụ: biểu mô lót mặt trong khí quản, có lông để quét các bụi bẩn rơi vào trong đường hô hấp.

2. Chế tiết

- Ví dụ: Có thể chứa các tế bào hình chén tiết ra chất nhầy.



19/09/2017 4:52 CH

34

Nguyễn Hữu Trí





Biểu mô dẹt tầng (Stratified Squamous Epithelium)

☺ Chứa nhiều lớp tế bào chồng lên nhau

- Lớp trên cùng là tế bào dẹt
- Các lớp dưới có thể có nhiều hình dạng khác nhau




Biểu mô dẹt tầng


Nhân

Màng nền

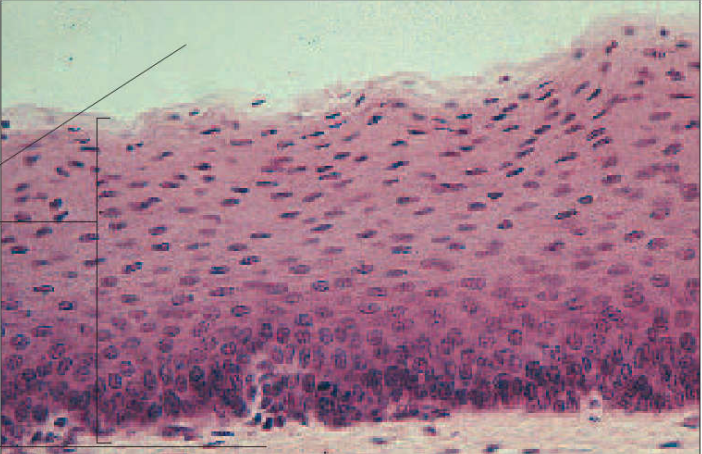
Mô liên kết


Biểu mô dẹt tầng lót trong thực quản (x 425)

19/09/2017 4:52 CH
35
Nguyễn Hữu Trí 




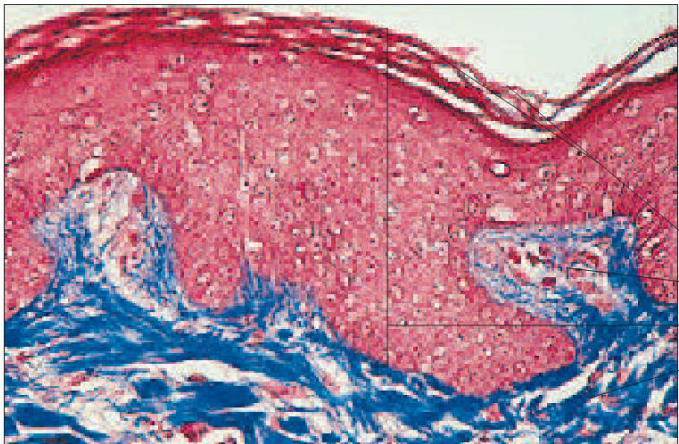
Biểu mô dẹt tầng (Stratified Squamous Epithelium)



19/09/2017 4:52 CH
36
Nguyễn Hữu Trí 


Khoang miệng của hổ (x100): Tế bào dẹt ở lớp trên, hình tế bào ở những lớp dưới bớt dẹt hơn.


 **Biểu mô dẹt tầng**
(Stratified Squamous Epithelium)

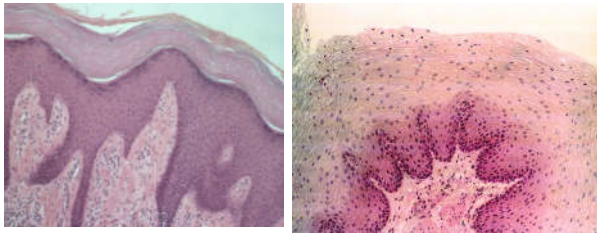


Tế bào bị keratin hóa
Nhú bi
Biểu mô dẹt tầng
Mô liên kết

Da người (x100): Tế bào dẹt ở lớp trên bị keratin hóa, hình tế bào ở những lớp dưới rất đa dạng.


19/09/2017 4:52 CH 37 Nguyễn Hữu Trí 

 **Biểu mô dẹt tầng**
(Stratified Squamous Epithelium)



😊 Chức năng:

- Bảo vệ những phần mô ở vùng phía dưới khỏi bị tổn thương.
- Có thể không hóa sừng ở bề mặt như biểu mô lót thực quản hoặc hóa sừng như ở biểu bì da, biểu bì lót âm đạo phụ nữ lớn tuổi.

19/09/2017 4:52 CH 38 Nguyễn Hữu Trí 



Biểu mô dệt tầng không hóa sừng

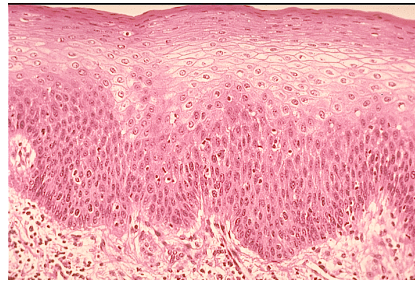


Chức năng

Bảo vệ cơ thể chống lại sự trầy xước và xâm nhập của tác nhân gây bệnh

Vùng biểu mô không hóa sừng thường nằm ở những vùng ẩm ướt

- Miệng
- Hàu
- Thực quản
- Hậu môn
- Âm đạo



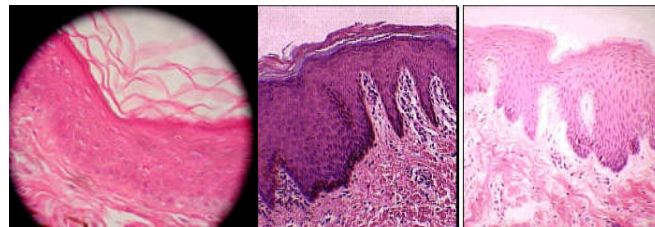
19/09/2017 4:52 CH

39

Nguyễn Hữu Trí



Biểu mô dệt tầng hóa sừng



Chức năng

Bảo vệ cơ thể

- Chỉ tìm thấy ở lớp biểu bì của da
- Keratin là một protein tăng cường cho tế bào khỏi bị trầy xước
- Các lớp vảy sừng ở trên bị bong ra

19/09/2017 4:52 CH

40

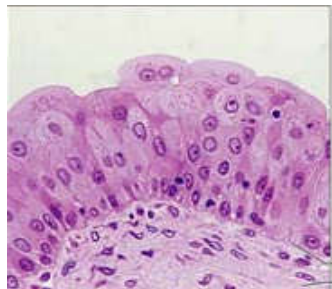
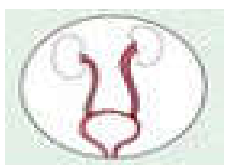Nguyễn Hữu Trí





Biểu mô chuyển dạng (Transitional Epithelium)

☺ Gồm nhiều lớp tế bào có kích thước khác nhau. Các tế bào ở ngọn có dạng vòm khi không bị căng ra. Các tế bào ở ngọn có dạng dẹt khi bị căng ra.



Biểu mô tầng chuyển dạng

Màng nền

Mô liên kết

Biểu mô tầng chuyển dạng ở bàng quang khi không có nước tiểu (x 500)

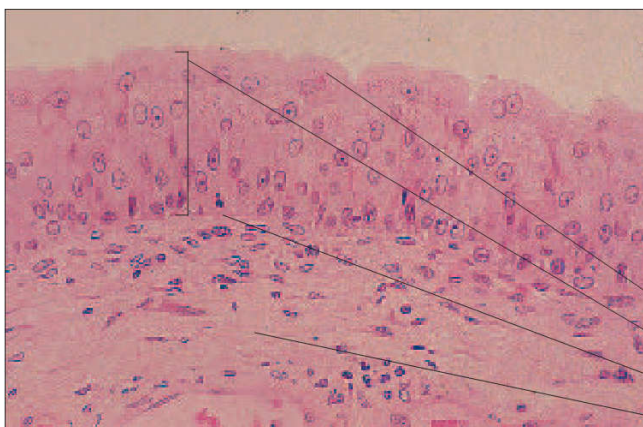
19/09/2017 4:52 CH

41

Nguyễn Hữu Trí



Biểu mô chuyển dạng (Transitional Epithelium)



Tế bào dẹt

Biểu mô chuyển dạng

Màng nền

Mô liên kết

Bàng quang người (x250): Tế bào dẹt ở lớp trên bị dẹt ra khi bàng quang đầy, màng nền tách biểu mô và lớp mô liên kết có chứa mạch máu.

19/09/2017 4:52 CH

42

Nguyễn Hữu Trí

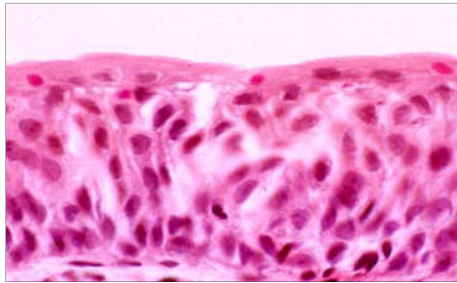



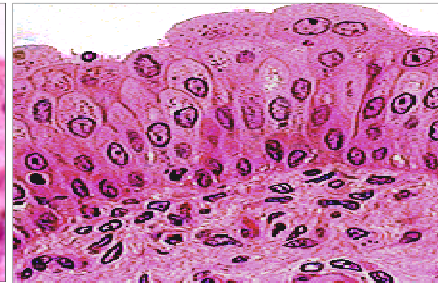
Biểu mô chuyển dạng (Transitional Epithelium)

😊 Chức năng: cho phép bàng quang phồng ra và chùn lại khi bị căng ra

Chỉ tìm thấy trong hệ bài tiết



Bàng quang chứa đầy nước tiểu



Bàng quang trống

19/09/2017 4:52 CH

43

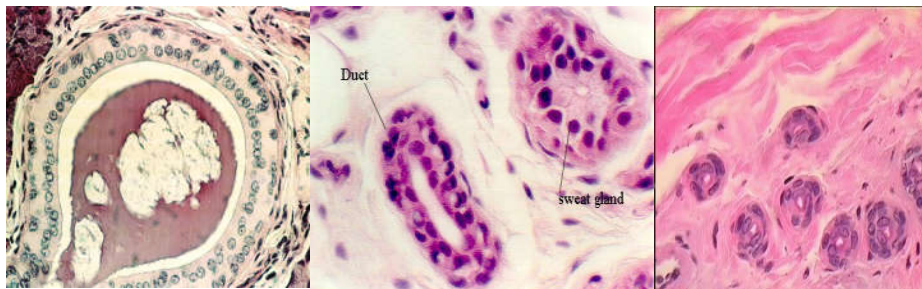Nguyễn Hữu Trí



Biểu mô vuông tầng (Stratified Cuboidal Epithelium)

😊 Có hai hay nhiều lớp tế bào hình khối xếp chồng lên nhau.

😊 Hiếm gặp. Tìm thấy trong thành ống dẫn tuyến mồ hôi



19/09/2017 4:52 CH

44

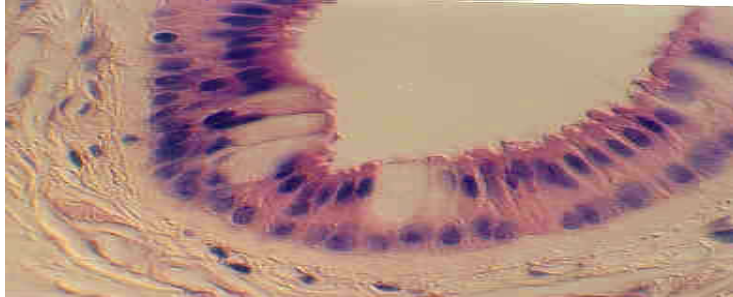
Nguyễn Hữu Trí





Biểu mô trụ tầng (Stratified Columnar Epithelium)

- 😊 Phân bố hạn chế trong cơ thể. Để phân biệt sự khác nhau với biểu mô phủ, trụ, giả tầng bằng cách quan sát nhân tế bào. Nhân tế bào của biểu mô phủ, trụ, tầng xếp thành một hàng.



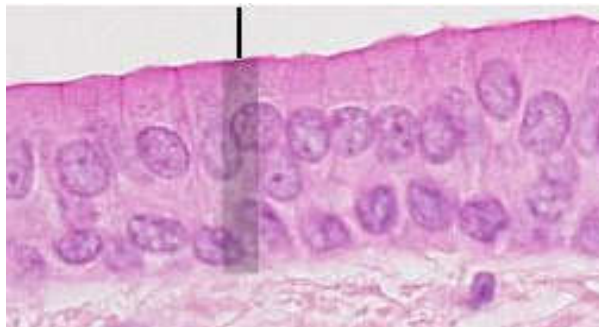19/09/2017 4:52 CH

45

Nguyễn Hữu Trí



Biểu mô trụ tầng (Stratified Columnar Epithelium)



- 😊 Chức năng

Bảo vệ

- Tìm thấy trong hầu, niệu đạo ở nam, lót mặt trong một số tuyến, ống, như tuyến sữa, hậu môn.

19/09/2017 4:52 CH

46

Nguyễn Hữu Trí





Biểu mô tuyến

- **Biểu mô tuyến:** là những nhóm tế bào được chuyên môn hoá cao độ để thích ứng với chức năng chế tiết và bài xuất. Các tế bào tuyến này ăn sâu vào mô liên kết ở phía dưới để tạo thành tuyến. Căn cứ vào chức năng bài xuất các chất tiết người ta phân tuyến ra làm hai loại: tuyến ngoại tiết và tuyến nội tiết.

19/09/2017 4:52 CH

47

Nguyễn Hữu Trí



Biểu mô tuyến


- Tuyến ngoại tiết là những tuyến mà chất chế tiết của chúng được bài xuất ra ngoài hay vào khoang của cơ thể thông với ngoài (như lòng ống tiêu hoá, khoang tử cung) hoặc thông qua hệ thống ống trung gian.
- Tuyến nội tiết: chất chế tiết ngấm trực tiếp vào máu (không có ống dẫn). Xung quanh tế bào tuyến thường có mao mạch dày đặc. Các tuyến nội tiết như tuyến yên, tuyến giáp trạng, tuyến trên thận, tuyến tụy nội tiết, v.v...

19/09/2017 4:52 CH

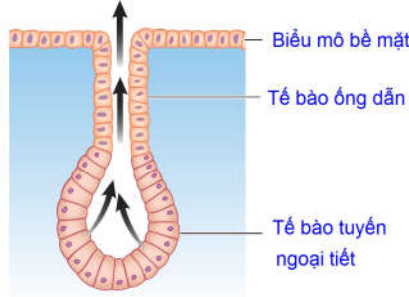
48

Nguyễn Hữu Trí

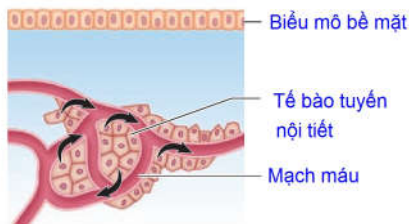




Biểu mô tuyến




(a) Tuyến ngoại tiết




(b) Tuyến nội tiết

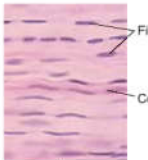
19/09/2017 4:52 CH

49


Nguyễn Hữu Trí 



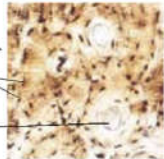
II. Mô liên kết



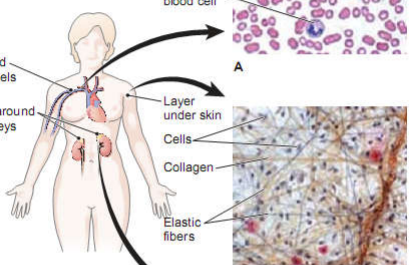
A

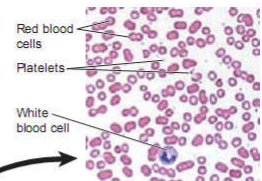


B

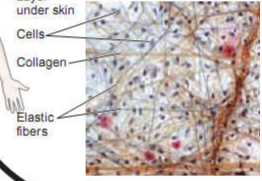


C

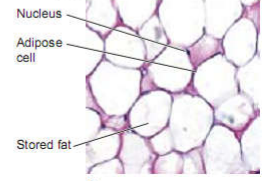




A



B



C

Tendon

Cartilage

Bone

Blood vessels

Fat around kidneys

Layer under skin

Cells

Collagen

Elastic fibers


Nucleus

Adipose cell

Stored fat

19/09/2017 4:52 CH

49

Nguyễn Hữu Trí 



Mô liên kết

- Mô liên kết là loại mô trong đó tế bào sắp xếp không sát nhau, xen kẽ giữa các tế bào là chất gian bào. Cấu tạo của mô liên kết rất phức tạp. Có loại ở trạng thái thể dịch như máu, có loại ở trạng thái hình thể bất định như các loại sợi, có loại hình thể ổn định như sụn, xương ...
- Mỗi loại có đặc điểm là: có nhiều tế bào, chất gian bào chiếm tỷ lệ đáng kể.

19/09/2017 4:52 CH

51

Nguyễn Hữu Trí



Mô liên kết (Connective Tissue)

Mô liên kết là mô tạo ra và giữ cho cơ thể có hình dạng nhất định, bao bọc các cơ quan để bảo vệ và trao đổi chất.

Mô liên kết phân bố hầu khắp cơ thể và luôn nằm phía trong biểu mô.

Dựa vào thành phần sợi và chất cơ bản vô định hình người ta chia làm 4 loại:

1. Mô liên kết mềm
2. Mô liên kết sợi
3. Mô liên kết lỏng
4. Mô liên kết cứng

19/09/2017 4:52 CH

52

Nguyễn Hữu Trí

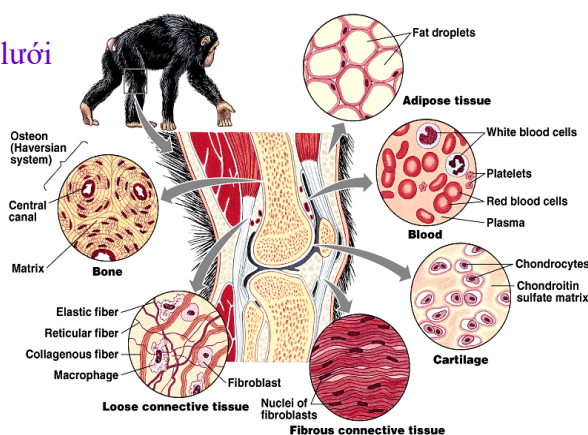




Mô liên kết mềm

Chất căn bản ở dạng lỏng hay bán lỏng, có 5 loại:

1. Mô liên kết thưa
2. Mô liên kết dạng lưới
3. Mô mỡ
4. Mô nhầy
5. Mô hạt



Copyright © Pearson Education, Inc., publishing as Benjamin Cummings.



Các loại tế bào của mô liên kết mềm

1. **Nguyên bào sợi:** có vai trò quan trọng trong việc tổng hợp các loại sợi của mô liên kết, sản sinh ra một số protein tham gia hình thành chất cơ bản vô định hình
2. **Đại thực bào:** Thực bào các tác nhân xâm nhiễm và các mảnh vụn tế bào
3. **Tế bào tạo mỡ:** Tế bào mỡ
4. **Tế bào trung mô:** Tế bào mầm
5. **Tế bào bón:** Kích thích phản ứng viêm địa phương: có chứa histamine và heparin
6. **Tế bào lympho/tiểu thực bào:** Bạch cầu tham gia vào quá trình miễn dịch
7. **Hồng cầu...**





 **Mô liên kết thưa**
Areolar Connective Tissue (Loose)
Chất căn bản dạng gel. Có chứa cả 3 loại sợi




Mô liên kết thưa , một loại mô liên kết mềm của cơ thể (x 400)

19/09/2017 4:52 CH 55 Nguyễn Hữu Trí 

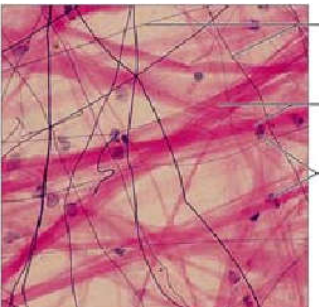
 **Mô liên kết thưa**
Areolar Connective Tissue (Loose)


 **Chức năng:**

1. Bao bọc và đệm các cơ quan
2. Duy trì và vận chuyển các mô lỏng

 **Vị trí:**

1. Nằm ngay dưới biểu mô
2. Bọc các cơ quan
3. Bao quanh mao mạch



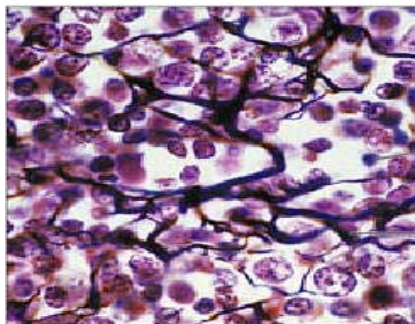
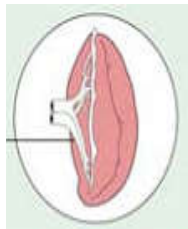
19/09/2017 4:52 CH 56 Nguyễn Hữu Trí 



Mô liên kết dạng lưới Reticular Connective Tissue (Loose)

- 😊 Loại mô này hiện diện ở tủy đỏ của xương, nhu mô của tỳ tạng, vách xơ của gan, lõi lông nhung của ruột non và tử cung
- 😊 Các sợi lưới phân nhánh mịn tạo thành mạng

Tỳ
tạng



Bạch cầu

Sợi lưới

Mô liên kết dạng lưới hình thành bộ xương trong của tỳ tạng (x 350)

19/09/2017 4:52 CH

57

Nguyễn Hữu Trí



Mô liên kết dạng lưới Reticular Connective Tissue


- 😊 Chức năng
 1. Là bộ xương mềm phía trong cố định các loại tế bào
- 😊 Vị trí
 1. Hạch bạch huyết
 2. Tủy đỏ của xương xốp
 3. Nhu mô của tỳ tạng (lá lách)

19/09/2017 4:52 CH

58

Nguyễn Hữu Trí



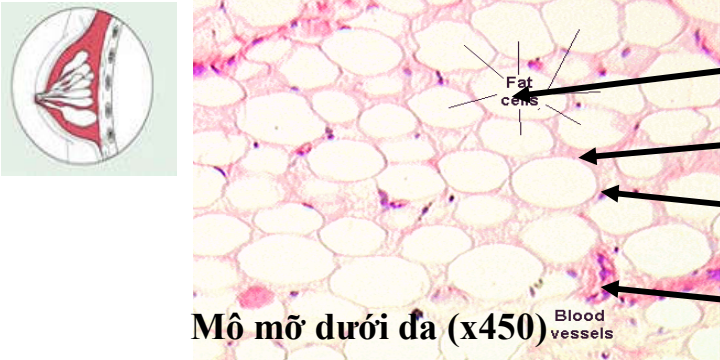


Mô mỡ

Adipose Tissue

☺ Có nguồn gốc từ mô liên kết thưa, các tế bào bón tích lũy đầy lipid, làm tế bào căng lên.

☺ Mỡ cung cấp năng lượng cho cơ thể, điều hòa thân nhiệt




Khối mỡ


Sợi tạo keo

Nhân tế bào

Mạch máu

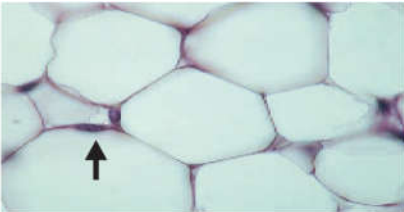
Mô mỡ dưới da (x450)

19/09/2017 4:52 CH
59
Nguyễn Hữu Trí 




Mô mỡ

Adipose Tissue (Loose)



☺ **Chức năng:**

1. Các tế bào sợi tổng hợp và tích lũy lipid ở trong làm cho tế bào phồng lên, nhân bị ép sang một bên
2. Khi bị đói ăn thì mỡ bị oxy hóa để tạo ra năng lượng và nước, các tế bào mỡ sẽ xẹp đi và trở về dạng tế bào sợi (chuyển dạng tế bào)

19/09/2017 4:52 CH
60
Nguyễn Hữu Trí 



Mô nhầy (Gelatinous connective tissue)

- ☺ Chất căn bản dạng keo lỏng, các sợi collagen xếp thành từng bó lượn sóng, tế bào dạng hình sao tạo mạng chứa nhiều glycogen.
- ☺ Phân bố ở dây rốn, da của phôi, mào của gà

19/09/2017 4:52 CH

61

Nguyễn Hữu Trí



Mô hạt

- ☺ Chỉ xuất hiện khi bị nhiễm khuẩn hay bị tổn thương, có nguồn gốc từ mô liên kết thưa.
- ☺ Ví dụ: mụn nhọt, khi lành bệnh thì không còn mô hạt nữa

19/09/2017 4:52 CH

62

Nguyễn Hữu Trí





Mô liên kết sợi Fibers Connective Tissue

☺ Chất gian bào chủ yếu là các loại sợi. Tế bào chủ yếu là nguyên bào sợi

☺ Gồm các loại

1. Gân
2. Dây chằng
3. Cân
4. Lớp bì của da

19/09/2017 4:52 CH

63

Nguyễn Hữu Trí



Gân (Tendons)

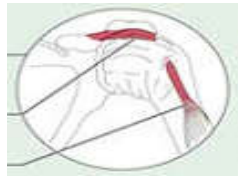
Nối các mấu xương với đầu cơ.

Chịu tác dụng của các lực theo chiều dọc nên các sợi collagen và các tế bào xếp định hướng song song với chiều tác dụng của lực. Có ít chất cơ bản vô định hình dạng keo lỏng

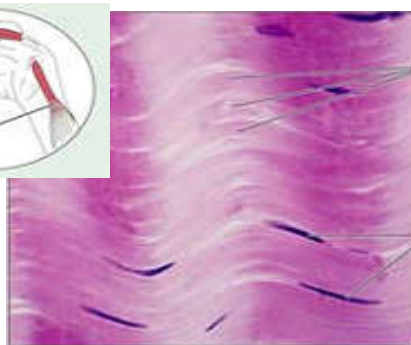
Khớp vai

Dây chằng

Gân



Gân người (x 1000)



Sợi collagen

Nhân của nguyên bào sợi

19/09/2017 4:52 CH


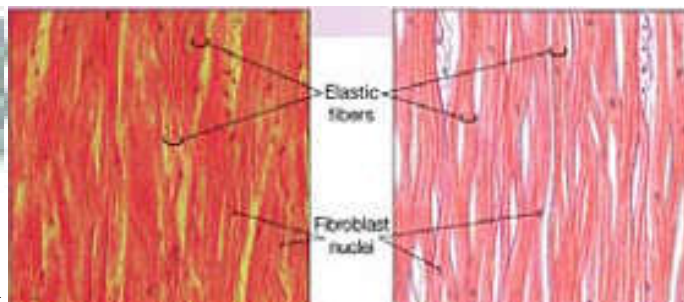

64

Nguyễn Hữu Trí





Dây chằng (Ligaments)



- ☺ Ràng buộc giữa hai đầu xương dài để tạo thành bao khớp hoặc làm nhiệm vụ treo (dây chằng ở gáy bò).
 Có cấu tạo giống như gân nhưng các sợi collagen ít căng.
 Các dây chằng đàn hồi còn có thêm sợi elastic (dây thanh âm ở thanh quản).

19/09/2017 4:52 CH

65

Nguyễn Hữu Trí



3. Cân (Aponeuroses)

- ☺ Là màng liên kết sợi, mỏng, nhiều lớp. Các sợi collagen trong cùng một lớp thì xếp song song, còn hai lớp ở kế cận thì song song hoặc chéo nhau.

19/09/2017 4:52 CH

66

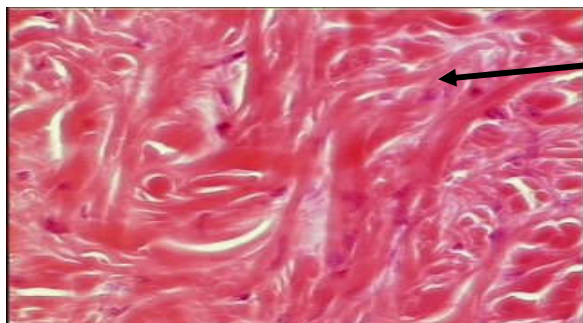
Nguyễn Hữu Trí





Lớp bì của da (Dermis)

- 😊 Phân bố dưới biểu bì của da, gồm nhiều bó sợi collagen xếp không định hướng, chịu lực tác dụng theo nhiều chiều khác nhau, làm cho da bền vững.



Sợi collagen xếp không định hướng

Lớp bì của da

19/09/2017 4:52 CH

67

Nguyễn Hữu Trí



Mô liên kết cứng

- 😊 Chất gian bào chủ yếu là chất vô định hình cứng, hòa quyện với một số sợi liên kết còn gọi là chất khuôn, thành phần tế bào thừa thớt, gồm 6 loại:

- 1. Sụn trong
- 2. Sụn đàn hồi
- 3. Sụn sợi
- 4. Xương xốp
- 5. Xương đặc
- 6. Dentine

19/09/2017 4:52 CH

68

Nguyễn Hữu Trí

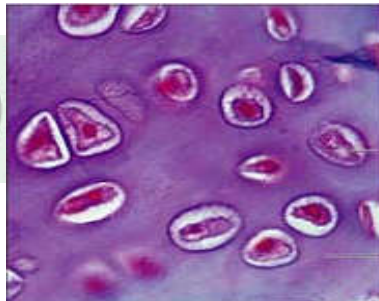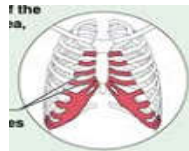




Mô sụn trong: Hyaline Cartilage

- ☺ Phân bố ở các đầu xương sườn, thành khí quản và hầu, bộ xương của phôi, mặt khớp của các xương dài khi trưởng thành
- ☺ Các tế bào sụn thường có hình tròn hay hình trứng và nằm trong nang sụn.
- ☺ Chất căn bản thường là đồng nhất, có chứa các sợi collagen.

Sụn sườn



Tế bào sụn trong ổ sụn

Chất nền

Mô sụn trong từ khí quản (x300)

19/09/2017 4:52 CH

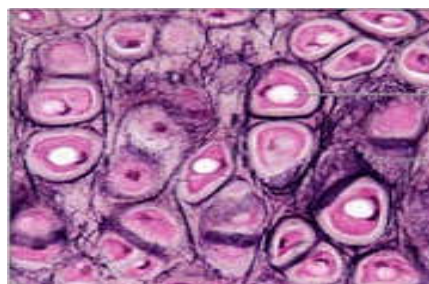
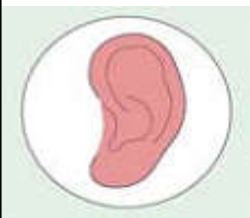69

Nguyễn Hữu Trí



Mô sụn đàn hồi: Elastic Cartilage

- ☺ Vị trí: có ở vòm mí mắt, vành tai và ống tai, sụn vách mũi, sụn trong lưỡi gà (ở hầu).
- ☺ Các tế bào cũng nằm trong nang sụn. Trong chất căn bản vô định hình có chứa các sợi đàn hồi.



Tế bào sụn trong ổ sụn

Chất nền

Mô sụn đàn hồi ở tai người (x 640)

19/09/2017 4:52 CH

70

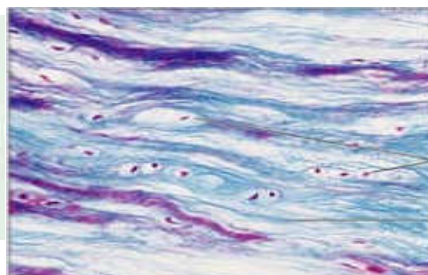
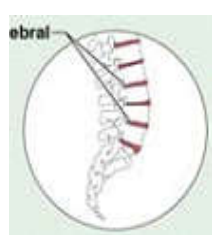Nguyễn Hữu Trí





Mô sụn sợi: Fibrocartilage

- ☺ Vị trí: gồm các đĩa sụn gian đốt sống, chỗ giao nhau của hai xương mu, mấu các xương có gân bám vào.
- ☺ Gồm các bó sợi collagen xếp sát nhau, xen kẽ có các nang sụn chứa tế bào sụn.



Tế bào sụn
trong ổ sụn
Sợi collagen

Sụn sợi tạo nên các đĩa sụn gian đốt sống (x 200)

19/09/2017 4:52 CH

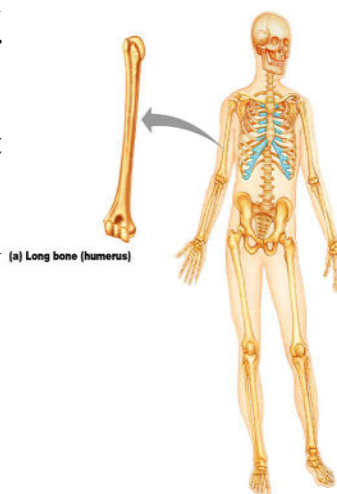
71

Nguyễn Hữu Trí



Mô xương: Bone Tissue

- ☺ Mô liên kết rất cứng để thích nghi với chức năng chống đỡ của cơ thể.
- ☺ Cấu tạo gồm tế bào xương và chất căn bản của xương.
- ☺ Xương là nơi dự trữ khoáng quan trọng – hỗ trợ quá trình tạo huyết
- ☺ Có hai loại xương là:
 - xương xốp
 - xương đặc



19/09/2017 4:52 CH

72

Nguyễn Hữu Trí

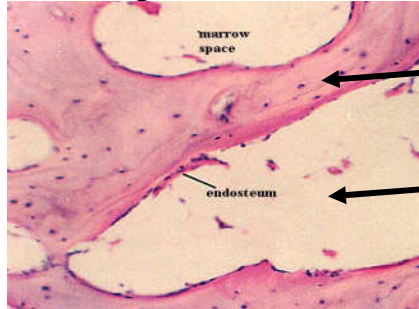




Xương xốp: Spongy Bone

☺ Xương do tủy tạo cốt sinh ra, gồm những hốc tủy lớn, khúc khuỷu, thông với nhau và ngăn cách nhau bằng những vách ngăn không đầy đủ do một số ít lá xương tạo nên gọi là phiến xương.

☺ Phân bố: ở các đầu xương dài (xương ống) và ở lõi các xương dẹt (xương vòm sọ, xương chậu).



Phiến xương

Tủy xương

Các dải xương xếp xen kẽ với các hốc chứa đầy tủy xương, đó là nơi tạo xương dài ở tuổi đang lớn.

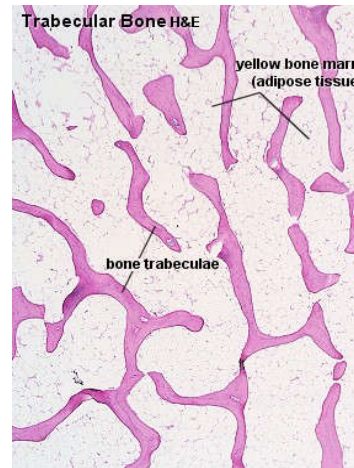
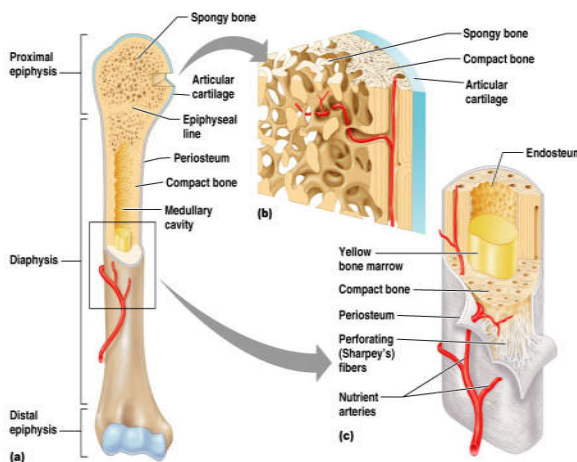
19/09/2017 4:52 CH

73

Nguyễn Hữu Trí



Xương xốp: Spongy Bone



19/09/2017 4:52 CH

74

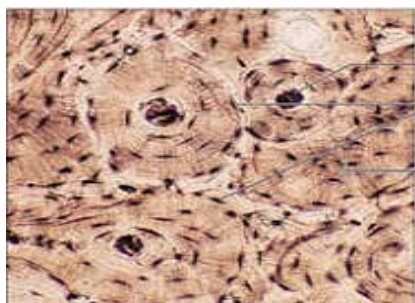
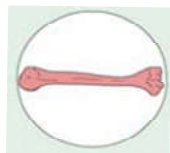
Nguyễn Hữu Trí





Xương đặc: Compact Bone

😊 Xương do tủy tạo cốt sinh ra, tạo bởi những khối xương hình trụ gọi là ống Havers (Haversian systems hoặc osteons). Vị trí: là thành phần cứng của các xương dài, có cấu tạo dày đặc không có xoang, hốc như ở xương xốp.



Ống Havers
Ổ xương
Phiên xương

Cấu tạo của xương đặc (x 70)

19/09/2017 4:52 CH

75

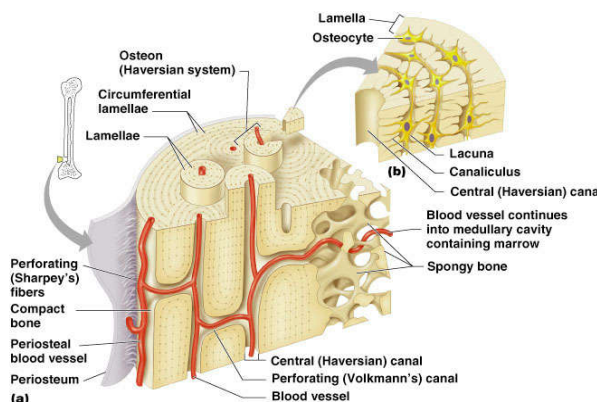
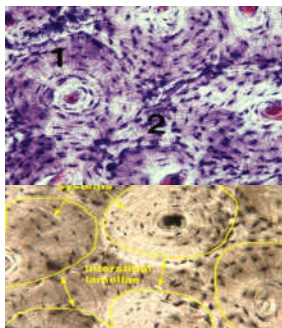
Nguyễn Hữu Trí



Các hệ thống xương ống có mạch máu đi vào và đi ra qua ống Volkman, làm nhiệm vụ trao đổi chất giữa tủy xương và bên ngoài.

Chức năng

- Là chỗ bám cho cơ
- Dự trữ chất khoáng
- Nâng đỡ và bảo vệ



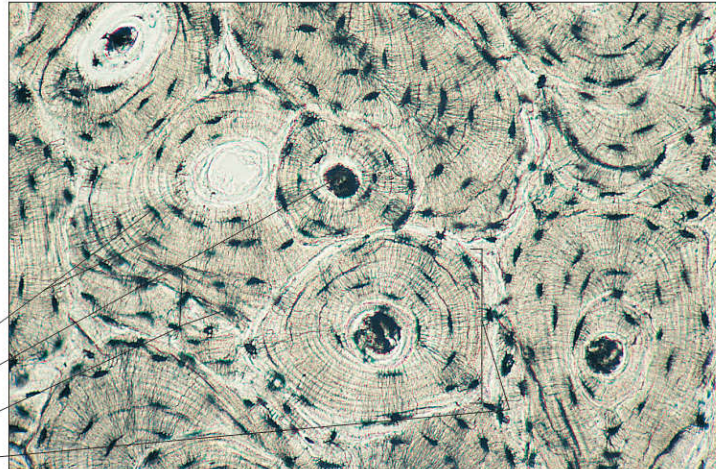
76

Nguyễn Hữu Trí





Xương đặc: Compact Bone



Tế bào xương
Kênh xương
Hốc xương
Hệ Havers

Cấu tạo của xương đặc người (x 50)

19/09/2017 4:52 CH

77

Nguyễn Hữu Trí

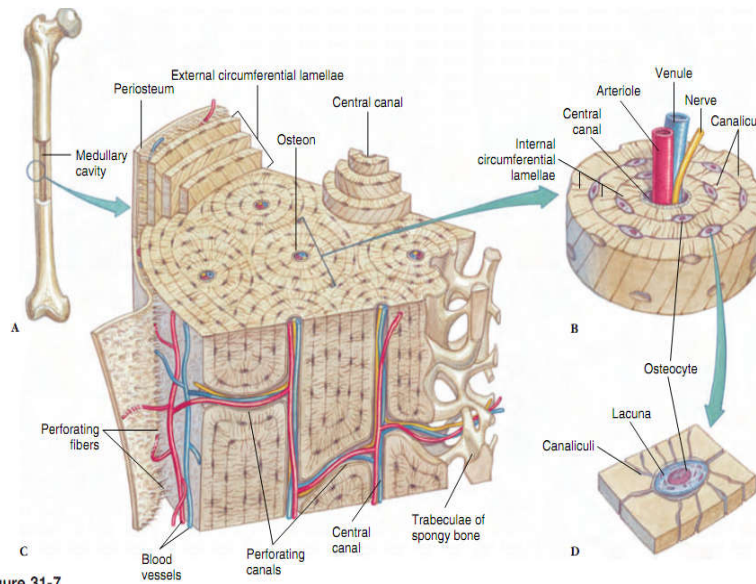


Figure 31-7

19/09/2017 4:52 CH

78

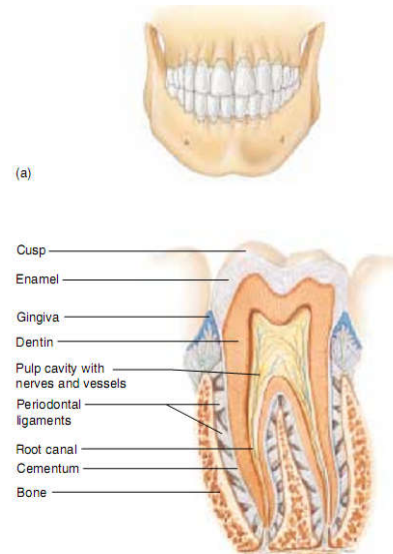
Nguyễn Hữu Trí





Dentine

- ☺ Dentine là chất căn bản vô định hình của răng, có cấu trúc giống như ở xương đặc nhưng cứng hơn nhiều, do các nguyên bào răng (odontoblasts) tạo thành, chứa 70% chất khoáng



19/09/2017 4:52 CH

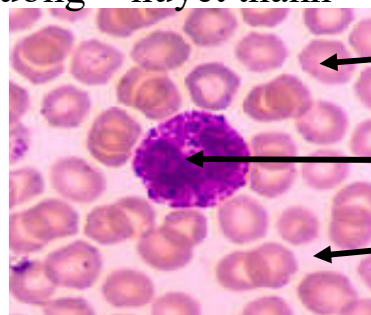
79

Nguyễn Hữu Trí



Mô máu: Blood Tissue

- ☺ Mô máu: gồm các **tế bào máu** và chất căn bản vô định hình ở dạng lỏng, đó chính là **huyết tương** của máu và bạch huyết.
- ☺ Huyết tương = huyết thanh + tơ huyết



← Hồng cầu

← Bạch cầu

← Huyết tương

19/09/2017 4:52 CH

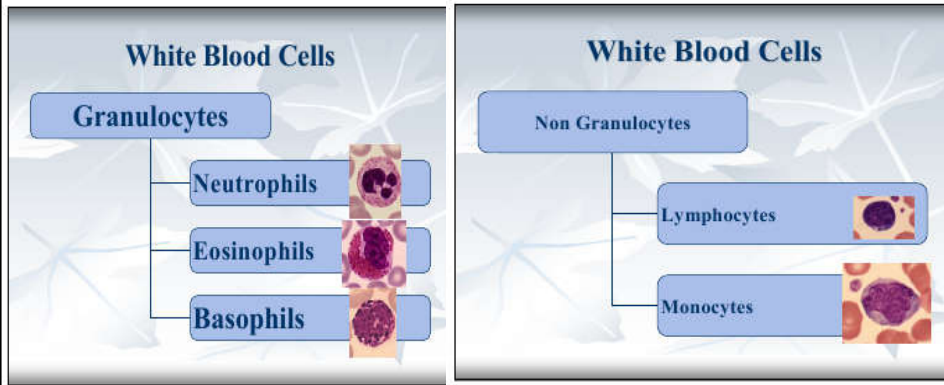
80

Nguyễn Hữu Trí





Các loại bạch cầu



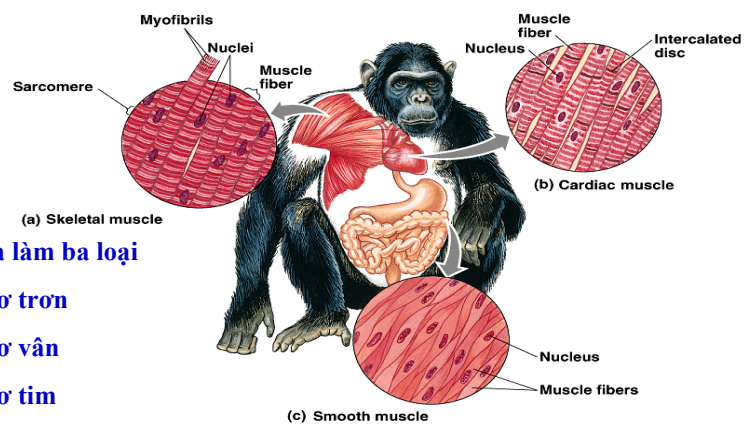
19/09/2017 4:52 CH

81

Nguyễn Hữu Trí



MÔ CƠ (Muscular Tissue)



Chia làm ba loại

1. Cơ trơn
2. Cơ vân
3. Cơ tim

Copyright © Pearson Education, Inc., publishing as Benjamin Cummings.

19/09/2017 4:52 CH

82

Nguyễn Hữu Trí





Mô cơ

- ☺ Có nguồn gốc từ lá phôi giữa, riêng cơ bì có nguồn gốc từ lá phôi ngoài.
- ☺ Đơn vị cấu tạo có thể là tế bào cơ (cơ trơn, cơ tim), hay hợp bào (cơ vân).
- ☺ Là loại mô được biệt hóa cao để thực hiện chức năng vận động trong tế bào hoặc hợp bào không có trung thể và không có khả năng phân chia từ khi cơ sơ sinh cho đến khi chết (trừ cơ trơn).

19/09/2017 4:52 CH

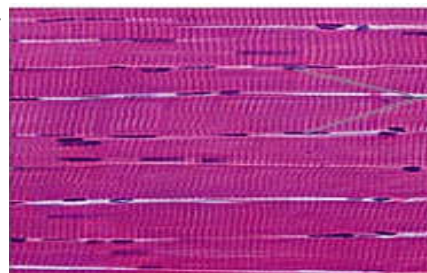
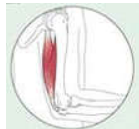83

Nguyễn Hữu Trí



Cơ vân: Skeletal Muscle

- ☺ Gắn liền với bộ xương (trừ cơ thành bụng và cơ hoành), co mạnh và theo ý muốn.
- ☺ Sợi cơ có dạng hình ống, là thể hợp bào. Mỗi hợp bào có một màng chung bao bọc, bên trong màng có nhân hình gậy nằm sát màng. Chiều dài của hợp bào từ 1-40 mm, rộng từ 10-40 μm . Trên mỗi sợi cơ có một tấm thần kinh – cơ điều khiển sự co giãn của cơ theo ý muốn.



Nhân

Sợi cơ

Cơ vân (x 300)

84

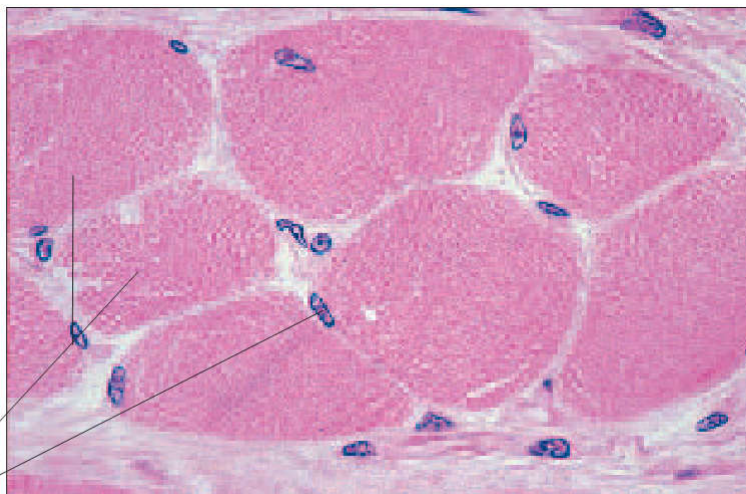
19/09/2017 4:52 CH

Nguyễn Hữu Trí





Cơ vân: Skeletal Muscle



Sợi cơ
Nhân

Mặt cắt ngang lưỡi người (x 250)

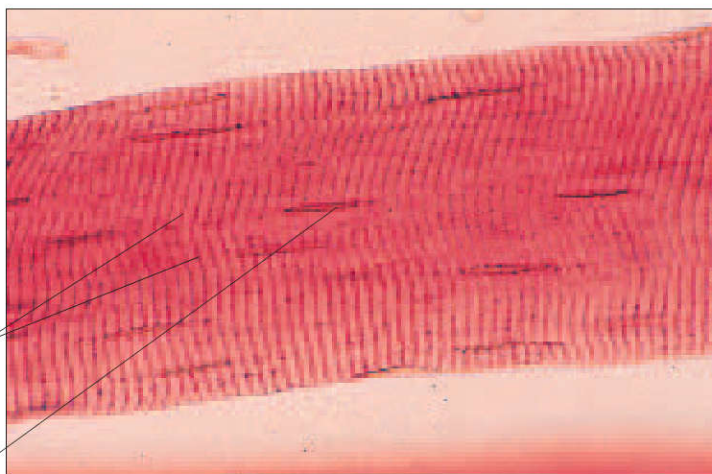
19/09/2017 4:52 CH

85

Nguyễn Hữu Trí



Cơ vân: Skeletal Muscle



Vân cơ

Nhân

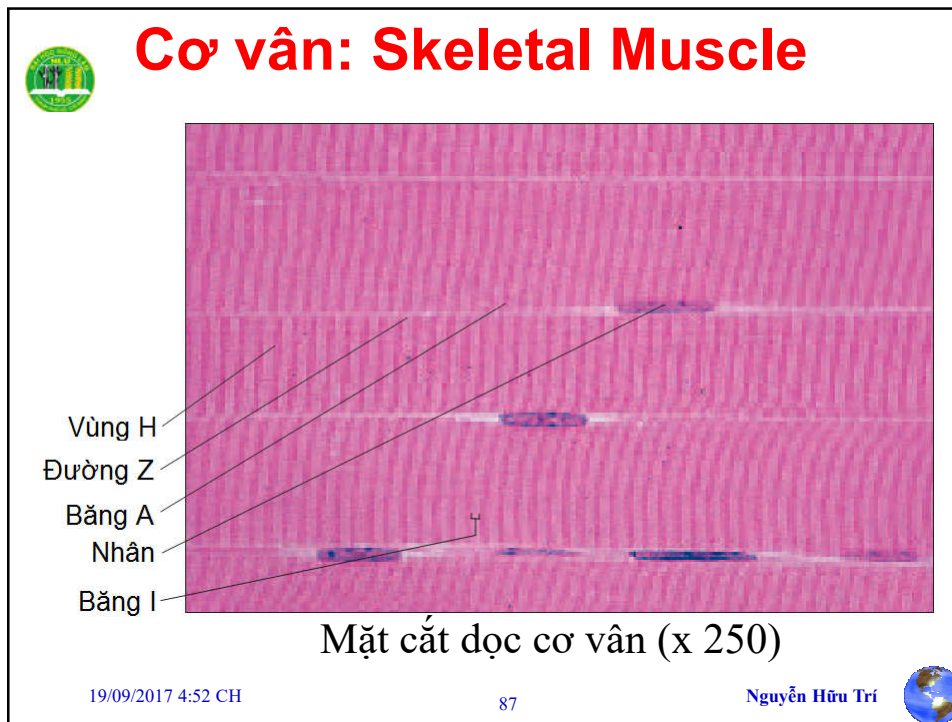
Mặt cắt dọc cơ vân (x 250)

19/09/2017 4:52 CH

86

Nguyễn Hữu Trí





 **Cơ trơn: Smooth Muscle**

😊 Phân bố ở các nội quan, cơ yếu, lâu mỏi và không theo ý muốn.


😊 Cơ bì: cơ dựng lông, cơ co giãn đồng tử mắt, cơ co tuyến lệ, tuyến sữa, tuyến nước bọt và tuyến mồ hôi. Cơ trơn chính thức: tế bào dạng hình thoi, nhân nằm chính giữa tế bào, trong cơ chất có các tơ cơ và sợi cơ là các protein co rút. Chiều dài mỗi sợi cơ trơn từ 20-500 μm , đường kính từ 8-10 μm .



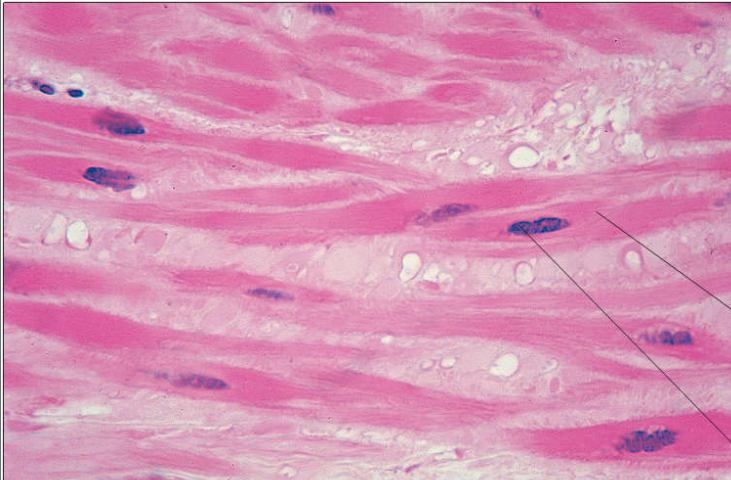
Tế bào cơ trơn
Nhân

Tấm cơ trơn (x 600)

19/09/2017 4: n Hữu Trí 




Cơ trơn: Smooth Muscle



Tế bào cơ trơn

Nhân



Mặt cắt dọc cơ trơn (x 250)

19/09/2017 4:52 CH
89
Nguyễn Hữu Trí 



Cơ tim: Cardiac Muscle

- 😊 Chỉ có ở tim, cơ nhịp nhàng, tự động suốt cuộc sống của cá thể.
- 😊 Được cấu tạo từ những tế bào riêng biệt, tế bào thường có nhánh để tạo cầu nối giữa chúng với nhau.
- 😊 Nhân nằm giữa tế bào





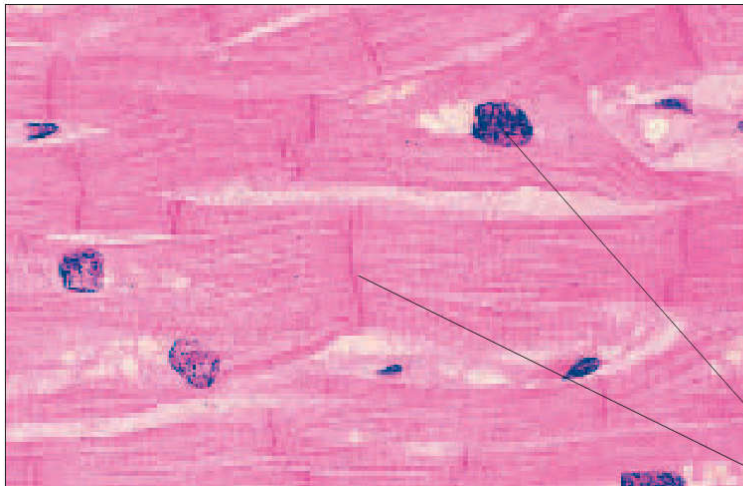


Những đĩa xen vào giữa

Nhân


19/09/2017 4:52 CH
90
Nguyễn Hữu Trí 


 **Cơ tim: Cardiac Muscle**

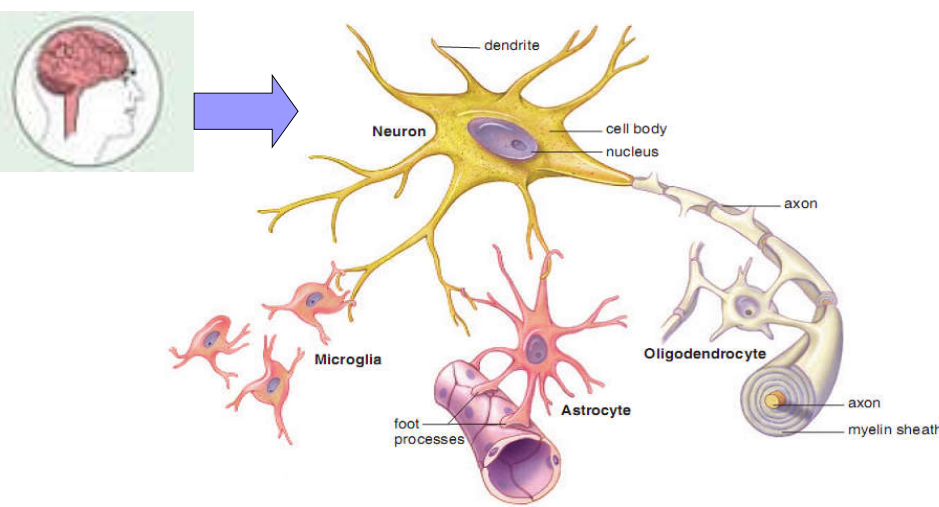


Nhân
Đĩa xem giữa


Mặt cắt dọc cơ tim (x 250)

19/09/2017 4:52 CH 91 Nguyễn Hữu Trí 

 **Mô thần kinh: Nervous Tissue**



dendrite
Neuron
cell body
nucleus
axon
Microglia
Astrocyte
foot processes
Oligodendrocyte
axon
myelin sheath

19/09/2017 4:52 CH 92 Nguyễn Hữu Trí 



Mô thần kinh: Nervous Tissue

- ☺ Có nguồn gốc từ lá phôi ngoài. Các tế bào thần kinh đệm là các tế bào ngoại lai, chúng là dẫn xuất của tế bào trung mô (từ lá phôi giữa) xâm nhập vào mô thần kinh trong quá trình phát triển.
- ☺ Các tế bào thần kinh có tên gọi là neuron (Waldeyer – 1891). Các neuron là tế bào có “kích thước” lớn nhất, nhánh của chúng có thể dài hàng mét.
- ☺ Ngoài neuron ra còn có các tế bào thần kinh đệm (neuroglia).

19/09/2017 4:52 CH

93

Nguyễn Hữu Trí



Mô thần kinh: Nervous Tissue


- ☺ Ở hệ thần kinh trung ương dựa vào màu sắc và cấu tạo tự nhiên người ta chia làm hai loại chất là chất xám và chất trắng.
- ☺ Ở neuron có sự phân cực chức năng: sợi nhánh là cực thu tín hiệu, sợi trục là cực phát tín hiệu.

19/09/2017 4:52 CH

94

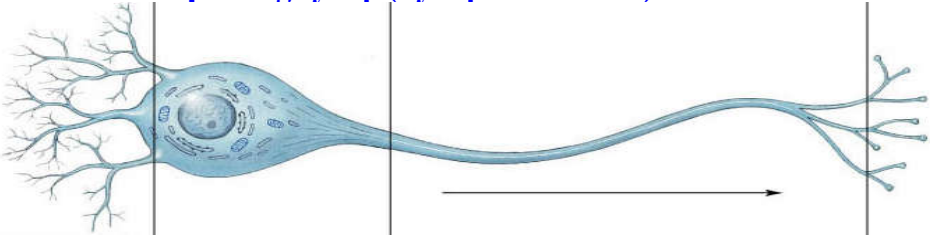
Nguyễn Hữu Trí







Cấu trúc của neuron

- Thân tế bào (Cell body hay Perikaryon)
- Sợi nhánh (Dendrite)
- Sợi trục (Axon)
- Đầu tận cùng synap (Synaptic terminal)




19/09/2017 4:52 CH
95
Nguyễn Hữu Trí 



Cấu trúc của neuron

- 😊 Mặc dù đa dạng, hầu như tất cả neuron đều có 4 cấu trúc cơ bản là sợi nhánh, thân tế bào, sợi trục, và đầu tận cùng synap.
- 😊 Sợi nhánh: tương đối ngắn, phân nhánh nhiều, thường là phần kéo dài của bề mặt tế bào chúng tập hợp lại một điện tích rất lớn để nhận thông tin.
- 😊 Thân tế bào: chứa nhân và các bào quan thực hiện nhiệm vụ tổng hợp protein và nhiều hoạt động trao đổi chất.
- 😊 Sợi trục: là dây cáp thần kinh truyền các tín hiệu dưới dạng điện thế hoạt động (xung thần kinh) từ một đốm tới các điểm khác trong hệ thần kinh. Dây thần kinh thực tế là một bó nhiều sợi trục, các sợi có thể chạy song song hoặc quấn lấy nhau.
- 😊 Đầu tận cùng synap: ở đầu mút của sợi trục. Đầu tận cùng synap có các túi nhỏ chứa chất truyền thần kinh hóa học

19/09/2017 4:52 CH
96
Nguyễn Hữu Trí 



Myelin

- ☺ Hỗn hợp gồm: những photphoamin – lipid (như lecithil, một số photpholipid, sphingomyelin), xerebrozit và ít cholesterol. Myelin là chất tạo thành một bao không liên tiếp bọc quanh trụ trục của những sợi thần kinh có myelin.
- ☺ Các tế bào Schwann bao quanh màng axon, một phần màng của chúng kéo dài quấn quanh sợi trục là bao myelin. Các tế bào Schwann không phủ kín liên tục màng axon mà từng tế bào Schwann bao một đoạn của axon, khoảng cách giữa các tế bào Schwann đó tạo thành một eo thắt gọi là eo Ranvier.

19/09/2017 4:52 CH

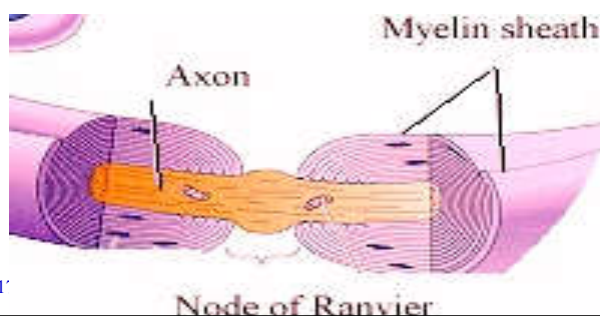
97

Nguyễn Hữu Trí



Eo thắt Ranvier

- ☺ Khoảng cách giữa các tế bào Schwann đó tạo thành một eo thắt gọi là eo Ranvier ở đó không có bao myelin
- ☺ Màng axon tại eo ranvier có khả năng dẫn điện, liên quan đến hiện tượng lan truyền nhảy bậc.



19/09/2017

Nguyễn Hữu Trí





Thân neuron

- Thân neuron là thành phần chính của neuron bao gồm nhân và bào tương (không kể các nhánh bào tương).
- Thân neuron là trung tâm dinh dưỡng, tuy vậy thân neuron cũng có khả năng tiếp nhận xung.
- Nhiễm sắc chất mịn và lan tỏa, phản ánh hoạt động tổng hợp mạnh của các neuron.
- Thân neuron có lưới nội bào hạt rất phát triển sắp xếp lại thành các khoang dài nằm song song với nhau. Khi nhuộm lưới nội bào hạt và các ribosom tự do có thể nhìn thấy được gọi là thể Nissl. Bộ Golgi chỉ có ở thân neuron, bao gồm rất nhiều khoang dài sắp xếp song song, có xuất nguồn từ lưới nội bào không hạt. Các ti thể có rất nhiều ở gò sợi trục và rải rác trong bào tương của thân neuron.

19/09/2017 4:52 CH

99

Nguyễn Hữu Trí



Sợi nhánh

- ☺ Sợi nhánh (dendrite) thường ngắn và phân chia ra nhiều nhánh nhỏ hơn giống cành cây. Sợi nhánh có rất nhiều synap, nơi tiếp nhận và xử lý tín hiệu của neuron. Hầu hết các neuron đều có nhiều sợi nhánh giúp gia tăng diện tích tiếp nhận thông tin của neuron. Cấu trúc cây tận cùng (tương đương rễ tận cùng ở sợi trục) cho phép một neuron tiếp nhận và liên hệ với rất nhiều đầu tận cùng của sợi trục của neuron khác.
- ☺ Đa số các synap gắn vào neuron đều hiện diện ở các gai sợi nhánh (dendrite spine) (tương đương cúc tận cùng ở sợi trục)

19/09/2017 4:52 CH

100

Nguyễn Hữu Trí





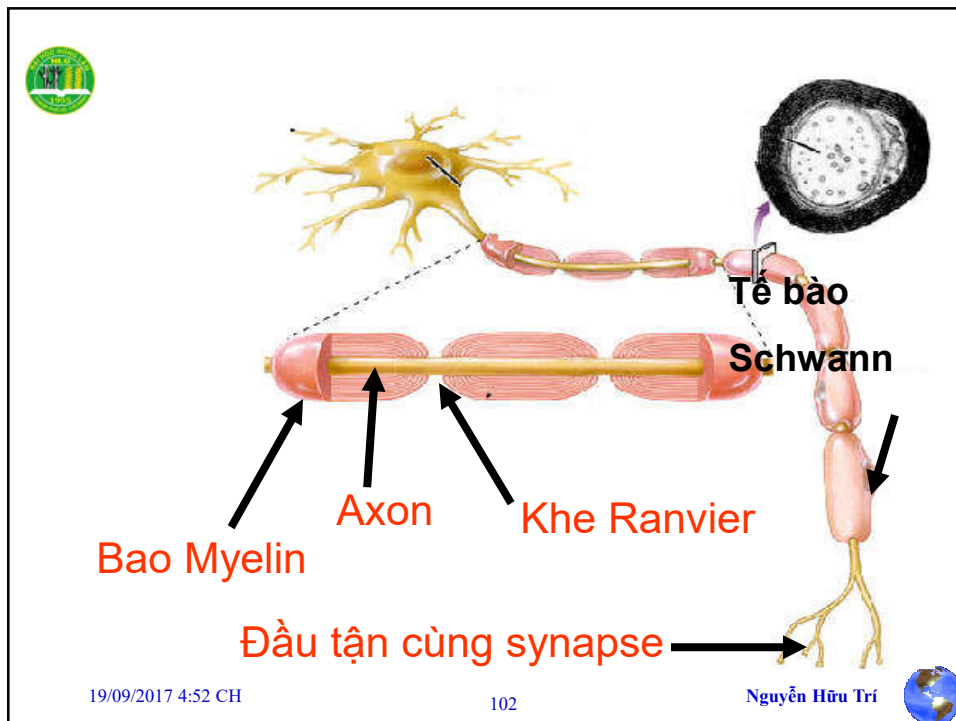
Sợi trục

- Hầu hết các neuron chỉ có một sợi trục. Một số neuron có sợi trục ngắn, đa số neuron có sợi trục dài. Tất cả sợi trục đều có đoạn gốc xuất phát từ thân neuron, có hình tháp, gọi là gò sợi trục (axon hillock). Màng bào tương sợi trục bao quanh bào tương sợi trục (axoplasm).
- Khác với sợi nhánh, sợi trục có đường kính ổn định và thường không chia nhiều nhánh. Tất cả nhánh của sợi trục được gọi là nhánh bên (collateral branch). Sợi trục không có lưới nội chất hạt nên phải phụ thuộc vào thân neuron để tồn tại.
- Sợi trục dẫn luồng thần kinh từ thân tế bào để truyền sang tế bào khác

19/09/2017 4:52 CH

101

Nguyễn Hữu Trí



19/09/2017 4:52 CH

102

Nguyễn Hữu Trí

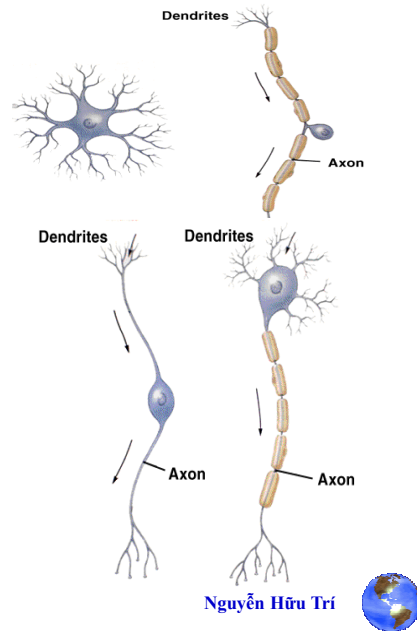




Phân loại theo kích thước và hình dạng

- Dựa vào hình dạng và kích thước neuron được chia làm 3 loại:

- 1. Neuron đơn cực
- 2. Neuron lưỡng cực
- 3. Neuron đa cực



19/09/2017 4:52 CH

103

Nguyễn Hữu Trí



Neuron đơn cực Unipolar Neuron



- Neuron chỉ có một điểm xuất phát của sợi thần kinh mọc ra từ thân tế bào, tế bào này có một đoạn chung giữa sợi trục và sợi nhánh nên ta có cảm giác là một cực. Là neuron cảm giác
- Một nhánh bào tương (sợi nhánh) cho đầu tận cùng đi đến thần kinh ngoại biên. Một nhánh (sợi trục) đi vào thân kinh trung ương.
- Các neuron loại này có ở các hạch tủy (hạch cảm giác ở rễ sau các dây thần kinh tủy); loại neuron này cũng có ở hầu hết các hạch não.

19/09/2017 4:52 CH

104

Nguyễn Hữu Trí

Neuron lưỡng cực Bipolar Neuron

Dendrite
Thân tế bào
Axon

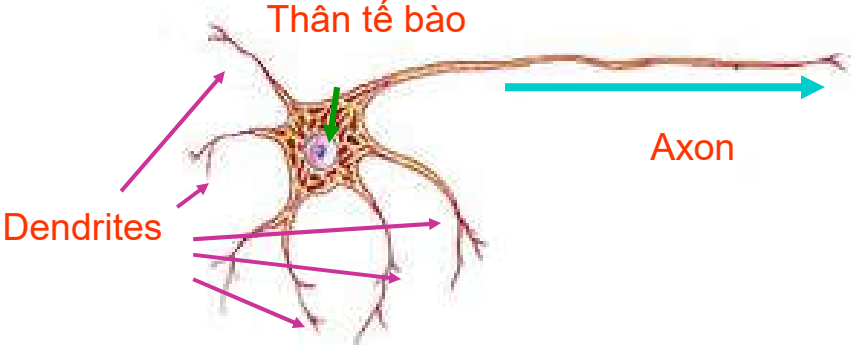


- Neuron có hai điểm xuất phát của những sợi thần kinh mọc ra từ thân tế bào, một của sợi trục và nhánh còn lại là của sợi nhánh. Không được myelin hóa, đóng vai trò quan trọng ở các giác quan.
- Neuron hai cực có ở các hạch ốc tai và hạch tiền đình, võng mạc thị giác và niêm mạc khứu giác.

19/09/2017 4:52 CH
105
Nguyễn Hữu Trí

Neuron đa cực (Multipolar Neuron)

Thân tế bào
Axon



Dendrites

- Neuron có nhiều điểm xuất phát của những sợi thần kinh mọc ra từ thân tế bào, trong đó chỉ có một sợi trục, còn các nhánh bào tương khác là sợi nhánh (dendrite).

19/09/2017 4:52 CH
106
Nguyễn Hữu Trí



Phân loại theo chức năng

- Các sai khác về vị trí và tỉ lệ các sợi nhánh và sợi trục giúp ta phân biệt được các loại neuron. Dựa vào chức năng người ta chia neuron ra làm ba loại:
 - 1. Neuron vận động
 - 2. Neuron cảm giác
 - 3. Neuron trung gian.

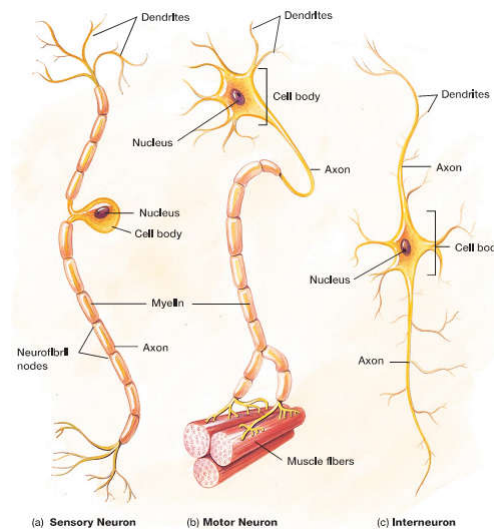
19/09/2017 4:52 CH

107

Nguyễn Hữu Trí



Phân loại dựa vào chức năng



19/09/2017 4:52 CH

108

Nguyễn Hữu Trí





Neuron vận động Motor (Efferent) Neuron

- Còn gọi là các neuron đáp ứng
- Là những neuron dẫn xung thần kinh đi ra khỏi hệ thần kinh trung ương (CNS) đến cơ gây co cơ và tới tuyến làm tuyến tiết ra. Điều khiển hoạt động của các cơ quan đích
- Phản ứng hoặc kích thích chuyên hóa với mệnh lệnh ở mức cao hơn từ não bộ.
- Ở người có khoảng 3 triệu neuron vận động.

19/09/2017 4:52 CH

109

Nguyễn Hữu Trí



Neuron cảm giác Sensory (Afferent) Neurons

- Còn gọi là các neuron thụ cảm.
- Là các neuron dẫn luồng xung thần kinh về hệ thần kinh trung ương (CNS) được gọi là neuron hướng tâm.
- Mỗi neuron cảm giác nhận một loại kích thích đặc biệt như ánh sáng, áp lực, nhiệt độ, hoặc một loại kích thích hóa học do các sợi nhánh nhận được làm biến đổi thành hoạt động điện, rồi di chuyển theo sợi trục dưới dạng xung thần kinh.
- Các tế bào thụ cảm ở các cơ quan cảm giác không có sợi trục và chuyên thông tin tới các neuron cảm giác thật sự, các neuron này mang thông tin đến các neuron trung gian hoặc đôi khi là neuron vận động.

19/09/2017 4:52 CH

110

Nguyễn Hữu Trí





Neuron trung gian Association or Interneuron

- Nhận thông tin từ các neuron thụ cảm hoặc các neuron trung gian khác, xử lý thông tin và chuyển đến các neuron vận động.
- Neuron trung gian còn là nơi xảy ra các quá trình ở mức độ cao như học tập và trí nhớ.
- Các neuron trung gian là nơi hợp nhất của hệ thần kinh.
- Khoảng 98% của 100 tỷ tế bào trong hệ thần kinh của người là các neuron trung gian

19/09/2017 4:52 CH

111

Nguyễn Hữu Trí



Các tế bào thần kinh đệm Glial Cell



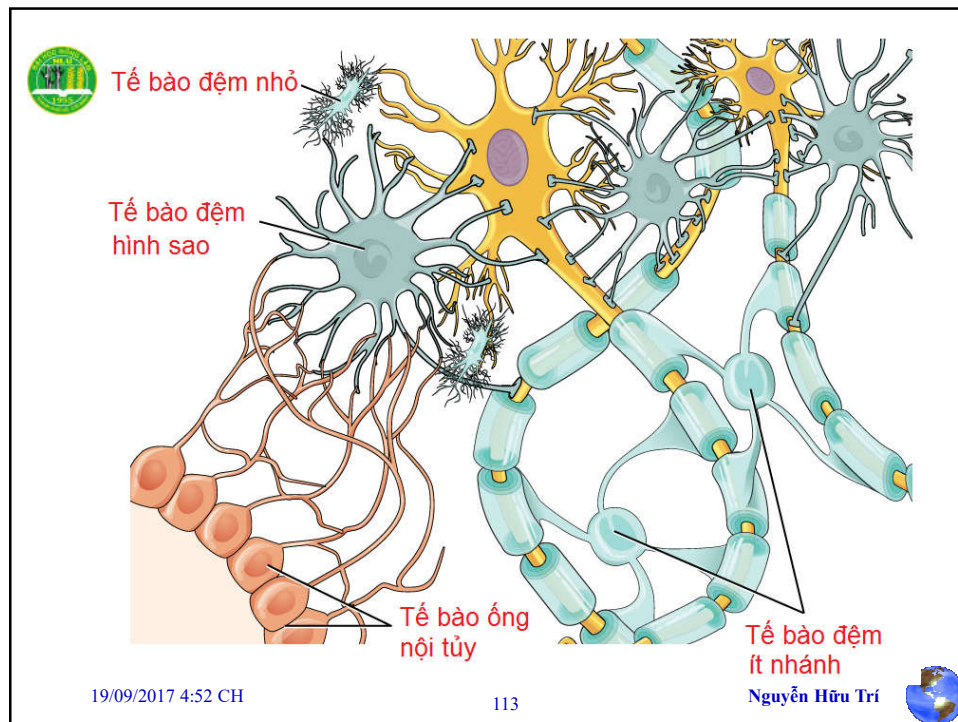
- Là các tế bào thần kinh khác với neuron, chúng nằm trong hệ thần kinh trung ương (CNS), bao quanh các thân neuron, sợi trục và sợi nhánh có nhiệm vụ nâng đỡ, dinh dưỡng và bảo vệ các neuron.
- Ở động vật có vú, các tế bào thần kinh đệm có số lượng gấp 10 lần neuron
- Người ta cho rằng chúng còn tham gia vào quá trình tích lũy và xử lý thông tin (trí nhớ)
- Chúng gồm hai loại lớn: Các tế bào đệm lớn (Macroglia) và các tế bào đệm nhỏ (Microglia)

19/09/2017 4:52 CH

112

Nguyễn Hữu Trí

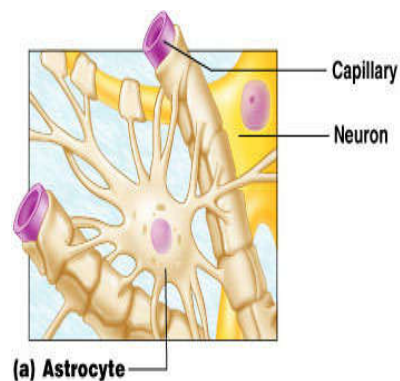




Các tế bào đệm lớn (Macroglia)

Các tế bào đệm hình sao: Astrocyte

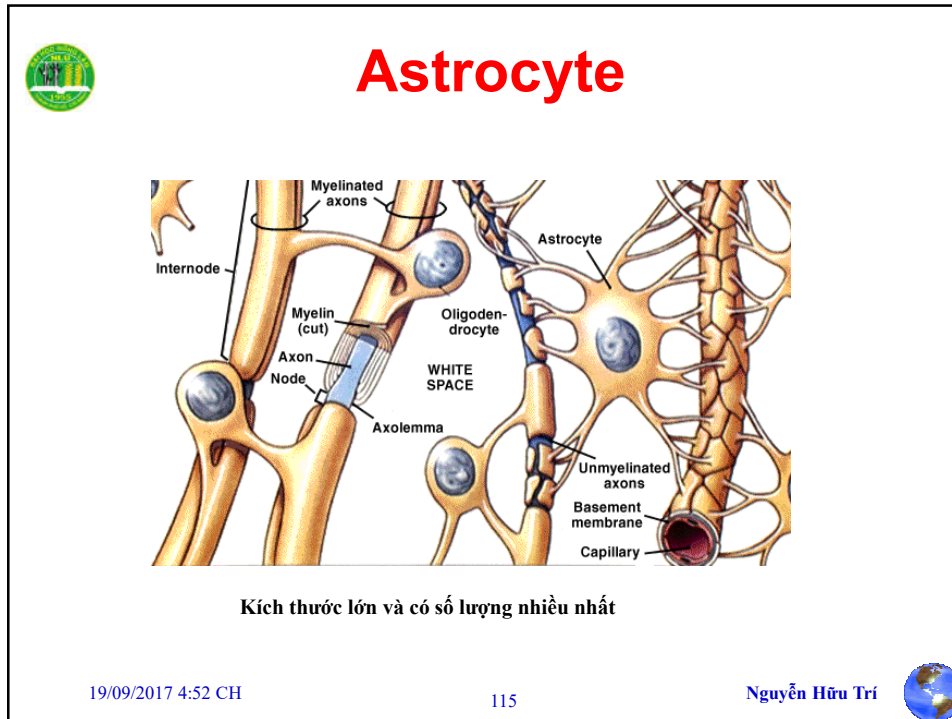
- Có dạng hình sao có nhiều nhánh bào tương
- Có nhiều chức năng
 - Điều chỉnh môi trường hóa học xung quanh các neuron bằng hệ đệm.
 - Trao đổi chất giữa các mao mạch và các neuron.
 - Vận chuyển các chất dinh dưỡng



19/09/2017 4:52 CH

114

Nguyễn Hữu Trí



Các tế bào đệm lớn (Macroglia)
Tế bào đệm ít nhánh: Oligodendroglia

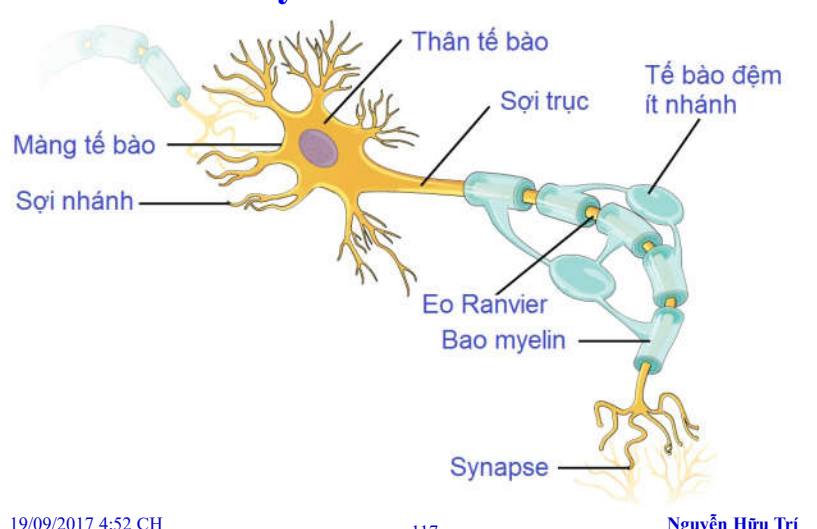
- Oligodendrocytes tổng hợp bao myelin có tác dụng cách điện đối với một số neuron trong CNS.
- Các tế bào ít nhánh cho các nhánh bào tương của mình bao quanh lấy sợi trục, tạo nên bao myelin.

Myelination in the Central Nervous System

19/09/2017 4:52 CH 116 Nguyễn Hữu Trí

**Tế bào đệm ít nhánh
Oligodendrocyte**

- **Nhỏ hơn astrocyte**



Labels in the diagram: Thân tế bào, Sợi trục, Tế bào đệm ít nhánh, Màng tế bào, Sợi nhánh, Eo Ranvier, Bao myelin, Synapse.

19/09/2017 4:52 CH 117 Nguyễn Hữu Trí

Các tế bào đệm nhỏ (Microglia)

- Kiểm tra tình trạng của các neuron là một loại đại thực bào ở mô thần kinh, trực thuộc hệ thực bào đơn nhân, có tiền thân là mono bào của tủy xương.
- Đặc biệt là có khả năng thực bào các vi sinh vật và các mảnh vỡ của mô.
- Hệ thống tế bào miễn dịch không chịu sự điều khiển của CNS, liên quan đến hoạt động viêm và sửa chữa hệ thần kinh ở người trưởng thành.



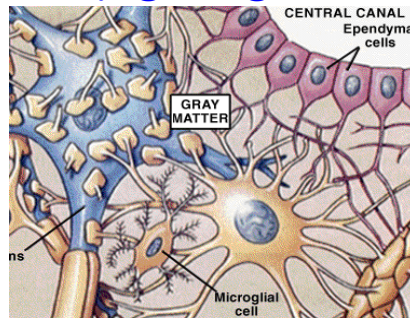
MICROGLIA CELL - GOLGI STAIN

19/09/2017 4:52 CH 118 Nguyễn Hữu Trí



Các tế bào đệm nhỏ (Microglia)

- Có nguồn gốc từ lá phôi giữa.
- Các tế bào có hình trứng, các sợi nhánh rất mảnh và phức tạp. Nhỏ nhất, có khả năng đại thực bào, số lượng tăng khi có tổn thương và viêm



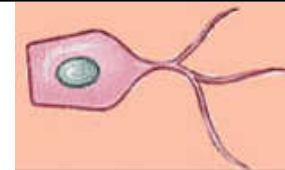
19/09/2017 4:52 CH

119

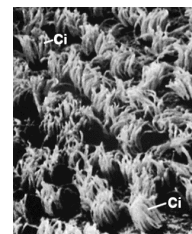
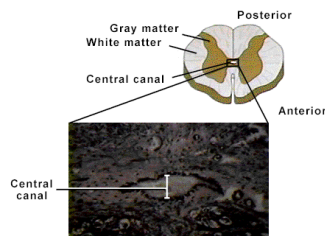
Nguyễn Hữu Trí



Tế bào ống nội tủy Ependymal



- Lót ống nội tủy và thành các não thất
- Một số vùng có lông
- Một số được biệt hóa để tiết ra dịch não tủy



19/09/2017 4:52 CH

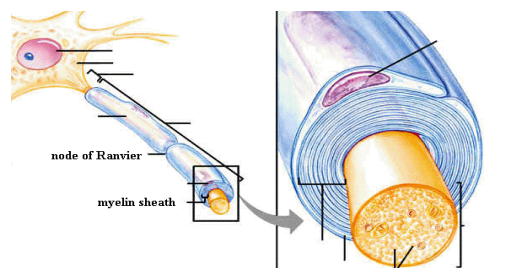
120

Nguyễn Hữu Trí





Tế bào hỗ trợ trong PNS Tế bào Schwann



- Hình thành nên bao myelin bao quanh sợi trục (axon) trong PNS.
- Có chức năng giống tế bào ít nhánh là tạo bao myelin song chỉ có ở thần kinh ngoại biên. Một tế bào Schwann tạo bao myelin cho một đoạn của sợi trục, khác với tế bào ít nhánh có vài nhánh bao lấy nhiều hơn một sợi trục.

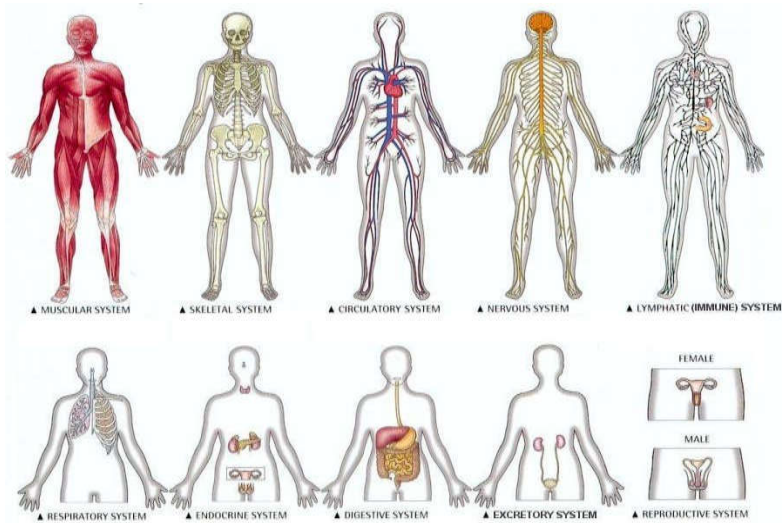
19/09/2017 4:52 CH

121

Nguyễn Hữu Trí



Hệ cơ quan



19/09/2017 4:52 CH

122

Nguyễn Hữu Trí



